ResearchGate

See discussions, stats, and author profiles for this publication at: https://www.researchgate.net/publication/268512872

Versatilidad del Colgajo Libre Anterolateral de Muslo (ALT) de Perforantes

Article · June 2010

CITATIONS
0

READS
163

2 authors, including:



Luis Nieto
Pontificia Universidad Javeriana
68 PUBLICATIONS **35** CITATIONS

SEE PROFILE

All content following this page was uploaded by Luis Nieto on 20 November 2014.

The user has requested enhancement of the downloaded file.

Sociedad Colombiana de Cirugía Plástica Estética y Reconstructiva

Junta Directiva Nacional SCCP

Presidente
Emilio Aun Dau, MD

Vicepresidente
Carlos Enrique Hoyos Salazar, MD

Secretaria Ejecutiva
María Esther Castillo, MD

Secretario General
Luis Alfredo Londoño Carvajal, MD

Tesorero
Francisco León Hernández, MD

Fiscal
Juan Hernando Santamaría Durán, MD

Vocal
Luis Felipe Pardo Posse, MD

Presidentes de las seccionales

Seccional Antioquia
Juan Esteban Sierra, MD

Seccional Caldas
Gustavo Echeverry de la Roche, MD

Seccional Central
Tatiana García Vanegas, MD

Seccional Eje Cafetero
Néstor Mejía Estrada, MD

Seccional La Heroica
Onofre de Jesús Ballestas Campos, MD

Seccional Nororiental
Wolfang Parada Vivas, MD

Seccional Norte
Julio Enrique Peña Buelvas, MD

Seccional Pacífico
Jaime Alberto Zapata, MD

Seccional Santander
Ovidio Alfonso Alarcón Almeyda, MD

Presidente XVI Curso Internacional de Cirugía Estética
Jaime Alberto Zapata, MD

Revista Colombiana de Cirugía Plástica y Reconstructiva

Sociedad Colombiana de Cirugía Plástica Estética y Reconstructiva

Publicación semestral

Editor: Jorge Arturo Díaz Reyes, MD

Consejo Directivo

Emilio Aun Dau, MD
Carlos Enrique Hoyos Salazar, MD
Francisco León Hernández, MD
Aníbal Mantilla M., MD
Nora Beatriz Sánchez Cifuentes, MD
Jorge Ernesto Cantini Ardila, MD

Comité Editorial

Antioquia	Germán Wolff Idárraga, MD
Caldas	Colombia Quintero, MD
Central	Olga Lucía Mardach Luna, MD
Eje Cafetero	Carlos Enrique Hoyos Salazar, MD
La Heroica	Onofre de Jesús Ballestas Campos, MD
Nororiental	Jorge Emilio Parra Montoya, MD
Norte	Julio Enrique Peña Buelvas, MD
Pacífico	Jorge Arturo Díaz Reyes, MD
Santander	Jorge Uribe Carvajal, MD

Traducciones

Aníbal Mantilla M., MD

Gerente comercial

Jorge Arturo Díaz Reyes, MD

Consejo Asesor

Tito Tulio Roa R., MD
Gabriel Alvarado G., MD
Cristóbal Sastoque M., MD
Orlando Pérez S., MD
Felipe Coiffman Z., MD
Marco A. Ramírez, MD
J. Mario Castrillón M., MD
Antonio Fuente del Campo, MD (México)
Luis Fernando Robledo R., MD
Guillermo Marín A., MD
María Cristina Quijano, MD
Michael Drever, MD (Canadá
Jaime Restrepo E., MD
Fernando Ortiz M., MD (Méx
José Guerrero S., MD (Méxic
Luis O. Vasconez, MD (EE. U
Juares Avelar, MD (Brasil)
Ricardo Barudi, MD (Brasil)
Jaime Planas, MD (España)

Informes, inscripciones y comercialización:
Sociedad Colombiana de Cirugía Plástica Estética y Reconstructiva
Avenida Calle 127 No. 16A-76 Oficina 304,
Edificio Pizano Bogotá, Colombia. Teléfono: 627 9136 Telefax: 627 9247

ISSN 0120 - 2729

©Derechos Reservados: se permite la reproducción parcial citando la fuente.

Producción editorial e impresión

LEGIS
INFORMACIÓN & SOLUCIONES

Editor médico: Carlos Bohórquez Nassar - bohorqueznassar@gmail.com

Consúltenos en: www.cirugiaplastica.org.co

INVESTIGACIÓN

Versatilidad del colgajo libre anterolateral de muslo (ALT) de perforantes

JUAN CARLOS ZAMBRANO BÜRGL, MD*
LUIS EDUARDO NIETO RAMÍREZ, MD**

Palabras clave: colgajos, anterolateral muslo, ALT, perforantes, libre.
Key words: flaps, anterolateral, thigh, ALT, perforant, free.

Resumen

Se muestra la versatilidad del colgajo libre anterolateral de muslo de perforantes a través de la experiencia de su utilización para cubrimiento de defectos complejos en 16 pacientes tratados exitosamente en el Hospital Universitario San Ignacio y en el Hospital Militar Central en el período de junio 2007 a mayo 2008. Se revisa brevemente la anatomía quirúrgica del colgajo anterolateral de muslo, sus aplicaciones, y se expone la estadística de su empleo.

Se concluye que el colgajo anterolateral de muslo muestra una anatomía constante, con vasos de un calibre de alrededor de 3 mm, presentando un colgajo relativamente delgado, favorable para cubrimientos donde se requiere que el colgajo no sea demasiado voluminoso, pero con un área apta para defectos grandes. Además, el sitio donante permite ser camuflado y no causa limitaciones funcionales, lo cual lo hace un colgajo muy versátil.

Abstract

The versatility of anterolateral thigh free flap is exposed through the experience of its use for reconstruction of complex defects in 16 patients, treated in the Hospital Universitario San Ignacio and the Hospital Militar Central in Bogotá, during the period from June 2007 to May 2008. The surgical anatomy of the anterolateral perforator thigh flap, its applications and statistics of its reconstructive use are reviewed. It's concluded that the anterolateral thigh flap displays a constant anatomy, with vessels of about 3mm caliber, presenting a relatively thin flap, very favorable for zones that require that the flap is not too voluminous but with an apt area for large defects. In addition, the donor site allows to be camouflaged and doesn't cause functional limitations, making this flap very versatile.

Introducción

El uso de colgajos libres de perforantes ha revolucionado las opciones quirúrgicas actuales debido a la menor morbilidad del área donante y a la posibilidad de tener colgajos para áreas de gran tamaño.[1] Aunque ya desde 1984, Song y colaboradores habían reportado el muslo como sitio donante para colgajos libres, no vino a popularizarse el uso de colgajos de perforantes hasta más recientemente con publicaciones de series más grandes.[2] Su utilización se ha convertido en la primera elección en reconstrucción de cabeza y cuello cuando se requiere un colgajo libre, especialmente por su característica de ser un colgajo delgado, de fácil moldeamiento.[2]

Anatomía

El músculo vasto lateral del muslo recibe su irrigación de la rama descendente de la arteria femoral circunfleja lateral y dos venas concomitantes. De este vaso se desprenden ramas mioseptocutáneas. Solo del 10 al 20% de los casos los vasos tienen un trayecto directo a la piel.[2] La perforante cutánea dominante suele encontrarse trazando una línea de la espina ilíaca anterosuperior al borde lateral de la rótula y dividiendo esta línea en dos.

* Cirujano plástico, Pontificia Universidad Javeriana
** Cirujano plástico y microcirujano, Pontificia Universidad Javeriana

En la mitad de la línea, se dibuja un círculo de radio de 5 cm y se busca con ecografía Doppler en el cuadrante inferior y externo de dicho círculo.[3] Se recomienda comenzar a levantar el colgajo desde el borde medial y buscar el septo entre el recto y vasto lateral. Una vez se encuentra la perforante mayor, se sigue hacia su recorrido intramuscular, liberándola y llegando hasta la rama circunfleja, la cual se puede seguir hacia proximal dando un pedículo hasta de 8-12 cm de largo. La isla cutánea se puede diseñar hasta de 12 por 36 cm dependiendo del paciente y se nutre por el plexo subdérmico formado entre las distintas perforantes.[4]

Materiales y métodos

Después de realizar varias disecciones en cadáveres, constatando la anatomía reportada en la literatura, se pasó a la práctica clínica desde septiembre del 2007. Se diseñó un protocolo para el planeamiento quirúrgico de los pacientes candidatos a reconstrucción con colgajo anterolateral de muslo, el cual incluye la marcación del área donde se supone deben aparecer las perforantes mayores y se acude a radiología para su búsqueda y marcación por ecografía Doppler el día antes de cirugía.[5] Se llevó un registro fotográfico completo del planeamiento de cada paciente y curso intraoperatorio como control posoperatorio.

Resultados

De junio del 2007 a mayo del 2008, se operaron 16 pacientes de diversas patologías y zonas[6-8] (tabla 1). El promedio de edad estuvo en 30 años con rango entre 72 años y 10 años. Las causas para requerir reconstrucción fueron variables, como cáncer, quemaduras y trauma. Los pacientes fueron operados tanto en el Hospital Universitario San Ignacio como en el Hospital Militar Central de Bogotá, siempre por el mismo microcirujano. Se reportó solo 1 pérdida total por insuficiencia venosa y se tuvo que revisar 1 colgajo a las 24 horas por congestión venosa, de manera exitosa.

Discusión y conclusiones

Se encuentra que el colgajo anterolateral de muslo plantea una excelente opción para grandes defectos en sitios anatómicos tan variados como cabeza y cuello o en extremidades, con excelentes resultados, incluso estéticos, por ser un colgajo delgado. El área donante tiene una baja morbilidad, sin secuelas funcionales y es fácil de disimular con prendas de vestir normales. Se encontró que la anatomía es constante y las perforantes son fácilmente identificables por ecografía Doppler.

Los vasos del colgajo presentan un diámetro adecuado para la anastomosis y el pedículo se puede llevar hasta 12 cm.[9,10] Todo lo anterior muestra al colgajo libre anterolateral de muslo como un colgajo versátil para cubrimiento de diferentes áreas corporales. El aspecto edematizado del colgajo en el posoperatorio mediato perdura hasta el tercer mes, cuando toma su aspecto final de contorneado ideal de área cubierta. Además, es posible el diseño en quimera, llevando fascia y músculo según se plantee la necesidad reconstructiva.[11]

Tabla 1. Pacientes

Paciente	Edad	Diagnóstico	Zona anatómica
1	65	Sarcoma	Mandíbula
2	72	CEC	Lengua
3	23	HPAF	Antebrazo
4	24	HPAF	Antebrazo
5	10	Quemadura	Cuello
6	19	HPAF	Antebrazo
7	20	HPAF	Mano
8	39	Úlcera crónica	Pierna
9	18	Trauma autopedestre	Pie
10	10	Contractura	Planta
11	30	Trauma motocicleta	Pie
12	12	Trauma autopedestre	Pie
13	25	HPAF	Pierna
14	33	Trauma motocicleta	Pierna
15	50	Accidente laboral	Antebrazo
16	23	HPAF	Mano

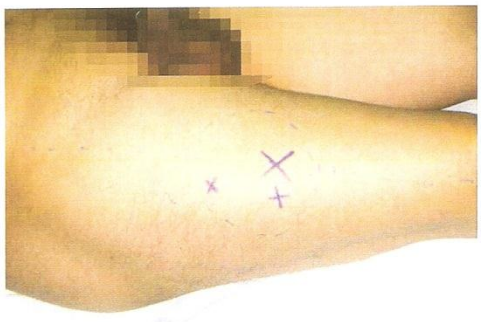

Figura 1. Marcación de la perforante mayor por ecografía Doppler.

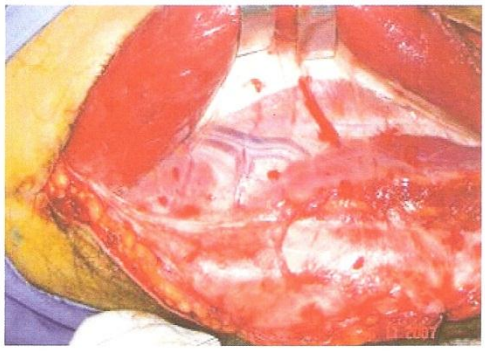

Figura 2. Detalle de la vista de la perforante sobre la fascia.

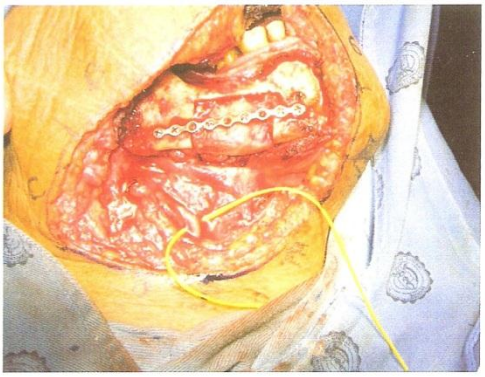

Figura 3A. Defecto de resección de sarcoma de mandíbula.



Figura 3B. Cubrimiento.

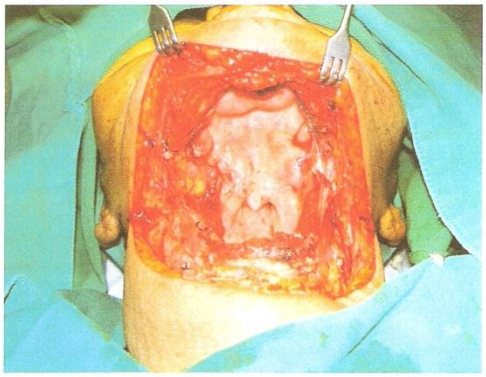

Figura 4A. Glosectomía total por CEC.

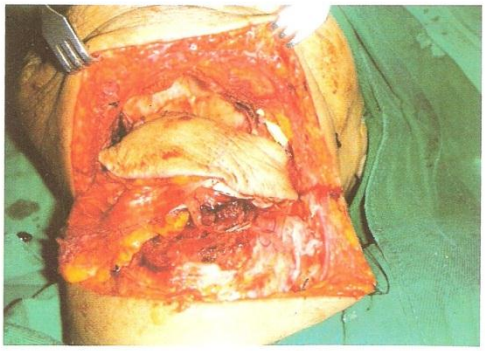

Figura 4B. Colgajo quimera con músculo.



Figura 4C. Colgajo intraoral.

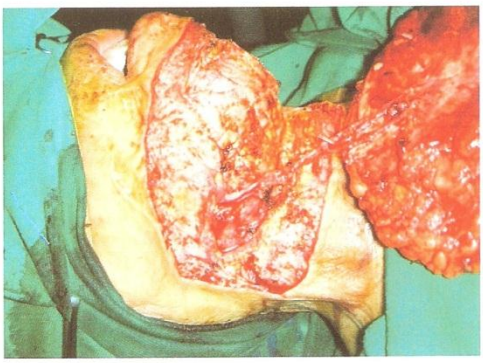

Figura 5. Defecto por secuelas de quemadura en cuello, con colgajo anastomosado a vasos faciales.

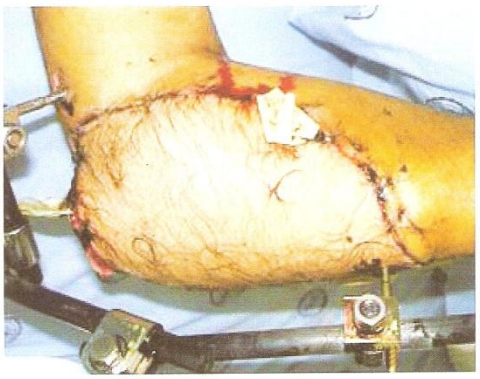

Figura 6. Colgajo anterolateral de muslo para defecto en codo.

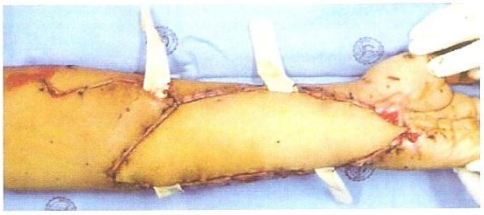

Figura 7. Reconstrucción de antebrazo por secuelas de HPAF.



Figura 8. Reconstrucción de palma por secuelas de HPAF.



Figura 9. Reconstrucción maléolo medial por trauma.



Figura 10. Caso de degloving pie izquierdo.



Figura 11. Reconstrucción del caso anterior con ALT.



Figura 12. Contractura plantar por secuelas de herida.



Figura 13. Liberación de contractura plantar y reconstrucción con ALT.

Referencias

1. Park J, Rodriguez E, Bluebond-Langer R, Bochicchio G, Christy MR, Bochicchio K, et al. The anterolateral thigh flap is highly effective for reconstruction of complex lower extremity trauma. *J Trauma* 2007;62(1):162-5.
2. Wolff KD, Hölzle F. *Elevación de colgajos microvasculares. Un abordaje sistémico.* Capítulo 3. Amolca (autorizado por Springer Verlag); 2007. p. 39-63.
3. Levin S, Zenn M. Annual Fresh Cadaver FLAP Dissection Course for Reconstructive Surgery Booklet. Duke; 2007.
4. Schaverien M, Saint-Cyr M, Arbique G, Hatef D, Brown SA, Rohrich RJ. Three- and four-dimensional computed tomographic angiography and venography of the anterolateral thigh perforator flap. *Plast Reconstr Surg* 2008;121(5):1685-96.
5. Yu P, Youssef A. Efficacy of the handheld Doppler in preoperative identification of the cutaneous perforators in the anterolateral thigh flap. *Plast Reconstr Surg* 2006;118(4):928-33.
6. Yang WG, Chiang YC, Wei FC, Feng GM, Chen KT. Thin anterolateral thigh perforator flap using a modified perforator microdissection technique and its clinical application for foot resurfacing. *Plast Reconstr Surg* 2006;117(3):1004-8.
7. Adani R, Tarallo L, Marcoccio I, Cipriani R, Gelati C, Innocenti M. Hand reconstruction using thin anterolateral thigh flap. *Plast Reconstr Surg* 2005;116(2):467-73.
8. Cipriani R, Contedini F, Caliceti U, Cavina C. Three-dimensional reconstruction of the oral cavity using the free anterolateral thigh flap. *Plast Reconstr Surg* 2002;109(1):53-7.
9. Malhotra K, Lian TS, Chakradeo V. Vascular anatomy of anterolateral thigh flap. *Laryngoscope* 2008;118(4):589-92.
10. Nojima K, Brown SA, Acikel C, Arbique G, Ozturk S, Chao J, et al. Defining vascular supply and territory of thinned perforator flaps: part I. Anterolateral thigh perforator flap. *Plast Reconstr Surg* 2005;116(1):182-93.
11. Yildirim S, Taylan G, Aköz T. Use of fascia component of the anterolateral thigh flap for different reconstructive purposes. *Ann Plast Surg* 2005;55(5):479-84.

Datos de contacto del autor

Juan Carlos Zambrano Bürgl
Correo electrónico: juancarlos@zambranomd.com

View publication stats