



**Descripción y comparación morfológica del cráneo de los lagartos *Anolis antonii* (Boulenger, 1908) y *Anolis auratus* (Daudin, 1802) (Squamata: Polychrotidae).**

**MÓNICA ANDREA GUTIÉRREZ GARCÍA**

**TRABAJO DE GRADO**  
**Presentado como requisito parcial**  
**Para optar al título de**

**Biólogo**

**PONTIFICIA UNIVERSIDAD JAVERIANA**  
**FACULTAD DE CIENCIAS**  
**CARRERA DE BIOLOGÍA**  
**Bogotá, D. C.**  
**Noviembre de 2010**



**Descripción y comparación morfológica del cráneo de los lagartos *Anolis antonii* (Boulenger, 1908) y *Anolis auratus* (Daudin, 1802) (Squamata: Polychrotidae).**

**MÓNICA ANDREA GUTIÉRREZ GARCÍA**

**APROBADO**

-----  
Ingrid Schuler  
Decana Académica

-----  
Andrea Forero  
Director de Carrera



## **NOTA DE ADVERTENCIA**

Artículo 23 de la Resolución N° 13 de Julio de 1946

“La Universidad no se hace responsable por los conceptos emitidos por sus alumnos en sus trabajos de tesis. Solo velará por que no se publique nada contrario al dogma y a la moral católica y por que las tesis no contengan ataques personales contra persona alguna, antes bien se vea en ellas el anhelo de buscar la verdad y la justicia”.



## AGRADECIMIENTOS

Agradezco al profesor Julio Mario Hoyos por la confianza y el apoyo que depositó en mí para realizar con éxito este trabajo de grado. El esfuerzo, las enseñanzas, la dedicación y las conversaciones que se mantuvieron durante el proceso fue lo que hizo posible la realización y culminación de este proyecto.

Al profesor Andrés Acosta, por su apoyo y por participar como jurado del proyecto.

A mi madre Clara Inés García Restrepo, por ser la mujer más completa y comprometida conmigo, por su apoyo incondicional y paciencia.

A mis amigas, Catalina Mantilla, Laura Perlaza y Paula Chávez por todo el apoyo y comprensión en este proceso; por la amistad y la confianza que me brindaron en el camino recorrido. A Israel Nava, por su compañía, su amor y sus palabras que siempre me dieron ánimo en todo momento para finalizar con éxito este proceso.

... Muchas gracias a todos.



## TABLA CONTENIDO

<b>1. RESUMEN.....</b>	<b>7</b>
<b>2. INTRODUCCIÓN.....</b>	<b>7</b>
<b>2.1 Planteamiento del Problema y justificación.....</b>	<b>8</b>
<b>2.2 Pregunta de Investigación.....</b>	<b>9</b>
<b>3. MARCO TEÓRICO.....</b>	<b>9</b>
<b>4. OBJETIVOS.....</b>	<b>14</b>
<b>4.1 General.....</b>	<b>14</b>
<b>4.2 Específicos.....</b>	<b>14</b>
<b>5. METODOLOGÍA.....</b>	<b>15</b>
<b>6. RESULTADOS.....</b>	<b>15</b>
<b>6.1 Descripción del cráneo de <i>A. antonii</i>.....</b>	<b>22</b>
<b>6.2 Dibujos de los cráneos.....</b>	<b>25</b>
<b>6.2.1. Cráneo <i>A. antonii</i>.....</b>	<b>25</b>
<b>6.2.2. Cráneo <i>A. auratus</i>.....</b>	<b>28</b>
<b>6.2.3 Mandíbula <i>A. antonii</i> y <i>A. auratus</i>.....</b>	<b>31</b>
<b>7. DISCUSIÓN.....</b>	<b>32</b>
<b>8. CONCLUSIONES.....</b>	<b>38</b>
<b>9. RECOMENDACIONES.....</b>	<b>38</b>
<b>10. BIBLIOGRAFÍA.....</b>	<b>39</b>
<b>11. ANEXO I (Fotos de los cráneos de las <i>A. antonii</i> y <i>A. auratus</i>).....</b>	<b>42</b>



## 1. Resumen

La falta de datos anatómicos y morfológicos hace interesante a los organismos en estudio, por lo que se debe comenzar con investigaciones fundamentales para poder complementar y completar algunos de los vacíos teóricos, para lo cual la morfología es una herramienta útil para estas investigaciones básicas y posteriores estudios de clasificación de género y especie. Por lo tanto, se realizó la descripción detallada del cráneo del lagarto *A. antonii* y se comparó con el cráneo del lagarto *A. auratus*, las cuales se compararon con descripciones ya realizadas sobre algunos cráneos del género y de la familia a la cual pertenecen las especies de *Anolis*, y así conocer algunas de las diferencias y similitudes, para poder identificar potenciales caracteres de importancia sistemática. La descripción de los cráneos se realizó en base a la ya realizada por Oelrich (1956) a un Iguanido y expuso en dibujos. Por otro lado, se hizo una comparación detallada de caracteres únicos y compartidos entre las dos especies de *Anolis* para indicar su posible importancia sistemática.

## 2. Introducción

Dentro de la familia Polychrotidae, *Anolis* es uno de los géneros más controversiales y diversos en la naturaleza, comprende aproximadamente 400 especies (Velasco, 2007), se distribuye por todo Centro y Sur América. Los *Anolis* presentan una alta riqueza de especies, una compleja biogeografía y una gran diversa ecología; sus aspectos anatómicos, fisiológicos, sistemáticos y morfológicos son muy poco conocidos, ya que por la alta variabilidad, los estudios no son suficientes como para aclarar los conceptos del grupo. Existe amplia literatura sobre la ecología, comportamiento y ecomorfología de los *Anolis* (Beuttell *et al.* 1999) pero muy poco sobre su anatomía, morfología y desarrollo lo cual genera un vacío en su historia.

En la literatura se encuentra la descripción general externa de algunas de las especies del género pero no existe una descripción detallada de sus estructuras anatómicas y morfológicas internas. Para poder complementar los estudios morfológicos se realizó el siguiente estudio sobre el cráneo de dos especies del género *Anolis*, y así poder identificar caracteres craneales, los cuales se describieron del lagarto *Anolis antonii* (Boulenger, 1908) y luego se compararon con las estructuras craneales de la especie *Anolis auratus* (Daudin, 1802). Estas descripciones



realizada de lagartos no presentan un estudio anterior, ni tampoco una descripción exacta de sus estructuras morfológicas. Por lo que este estudio se realizó con el fin de poder evaluar las variedades morfológicas de las estructuras óseas de los cráneos de las especies de los lagartos *A. antonii* y *A. auratus*.

## 2.1 Planteamiento del problema y justificación

La descripción de los caracteres morfológicos representa detalladamente las cualidades de las partes o propiedades de la morfología de un organismo. Los paleontólogos, taxónomos o sistemáticos, se basan entre otras en las características morfológicas para definir los grupos taxonómicos y poner a prueba hipótesis para la explicación de procesos evolutivos (Etheridge, 1959). En lagartos, la morfología esquelética es utilizada en estudios de clasificación de las categorías taxonómicas superiores y es empleada en las definiciones de género y especie (Etheridge, 1959). En la morfología de lagartos, una de las estructuras osteológicas más relevantes para el tipo de estudios antes mencionados, es el cráneo, el cual es utilizado para la construcción de clasificaciones sistemáticas del grupo (Poe, 2004).

Estudios realizados por autores como Oelrich (1956), Etheridge, (1959), Rieppel (1993, 1994, 1996) y Torres-Carvajal (2003), describen en detalle los caracteres del cráneo con el fin de encontrar atributos para la construcción de las clasificaciones taxonómicas o sistemáticas. Actualmente, los estudios de mayor interés son enfocados particularmente en especies o grupos de especies muy variables. Uno de los géneros de lagartos que ha estado en controversia por más de una década respecto a su filogenia es el género *Anolis* (Velazco, 2008). Hillis (1996) en Poe (2004: 37) se refiere a este género como “un gran grupo, donde todas las especies virtualmente se ven las mismas”.

*Anolis antonii* (Boulenger, 1908) y *Anolis auratus* (Daudin, 1802), son dos de las especies de *Anolis* más ampliamente distribuidas en Colombia y presenta una gran variabilidad a nivel anatómico, morfológico, ecológico y etológico (Etheridge, 1959). Hasta ahora la osteología de estas especies no ha sido estudiada detalladamente por lo que el reconocimiento de algunas de sus partes, en este caso del cráneo, puede llegar a contribuir con la sistemática del género y de la familia a la cual pertenecen (Poe, 2004). En este estudio se presenta la descripción detallada de la morfología del cráneo de las especies *A. antonii* y *A. auratus* con el fin de poder contribuir en futuras investigaciones.



### **Pregunta de Investigación**

¿Cuáles son las características morfológicas del cráneo de *A. antonii* y *A. auratus*?

### **3. Marco teórico**

En la biología, la investigación descriptiva, los datos y las características definidas del elemento estudiado son explicados de forma real, precisa y sistemática. Algunos autores como Etheridge (1959), Hildebrand (1974), Oelrich (1956), entre otros, aseguran que inicialmente es mejor llevar a cabo, primero, un estudio de investigación descriptiva, para luego poder empezar a ver cualidades de esas descripciones e iniciar estudios más complejos como sistemáticos, ecológicos, biomecánicas, etc., con el objetivo de realizar un lineamiento con los estudios anatómicos y morfológicos.

#### 3.1 Anatomía y morfología

La anatomía es la ciencia de la observación y descripción de estructuras de los seres vivos, ésta estudia la forma, topografía, ubicación, disposición y relación entre sí de los órganos que los componen (Hildebrand, 1974). La anatomía se basa en un exámen descriptivo de los organismos vivos para la comprensión de su arquitectura. Por otro lado, la morfología se encarga de la interpretación de la forma y estructura observadas. Las estructuras se presentan de distintas formas, unidades y modalidades, lo que permite realizar análisis paleontológicos, taxonómicos, evolutivos, ecológicos, etológicos, fisiológicos, etc., (Hildebrand, 1974), con lo que se podrá entender y completar su interpretación.

Las estructuras se ajustan y siguen un orden, lo que hace fácil su estudio y descripción, para así poder entender la función particular de estos. Es por eso que se derivaron dos postulaciones en orden lógico: un esquema de descripción en el que los aspectos morfológicos se organizan para facilitar un subsecuente estudio, y un esquema conceptual que facilite el análisis de los diferentes efectos de las múltiples funciones en un individuo completo: como ejemplo, la cabeza de un lagarto se subdivide en elementos esqueléticos incluyendo un cráneo que incorpora la mandíbula superior e inferior y algunas vértebras cervicales. Cada una de estas unidades puede tener elementos asociados como por ejemplo el cerebro, los ojos, los músculos, los nervios, los vasos sanguíneos, etc., lo que genera diferentes funciones a cada



estructura o conjunto de estas (Gans, 1974). Cuando se conocen las características y estructuras morfológicas de los organismos por medio de la investigación, se generan herramientas útiles como base para posteriores estudios morfológicos (Gans, 1974). El sistema esquelético es una estructura bastante utilizada y útil para los estudios a nivel morfológico por sus diversas funciones.

### 3.2 Sistema esquelético

A nivel de morfología, existen algunos sistemas de estructuras reconocidas por su importancia a nivel de función, desarrollo embrionario, biomecánica, etc., como la piel, los músculos y el esqueleto, entre otros. El sistema esquelético en vertebrados es el más utilizado para los estudios morfológicos, ya que proporciona soporte y apoyo a los tejidos blandos y músculos asociados a los huesos (Devillers *et al.*, 1977). Consta de un esqueleto interno, denominado endoesqueleto, el cual presenta diferentes funciones como locomoción, soporte y protección. El endoesqueleto está constituido por un conjunto de huesos que se unen entre sí por las articulaciones, y se pueden clasificar según su ubicación, en un esqueleto apendicular o un esqueleto axial (Devillers *et al.*, 1977).

El esqueleto apendicular, está formado por huesos de diferentes longitudes y grosores, que se encuentran en las extremidades anteriores y posteriores, está involucrado con el esqueleto axial, el cual forma el eje principal del cuerpo y está conformado por los huesos de la columna vertebral, el cráneo, el tórax y la pelvis. La organización, ubicación y relación entre los huesos de la columna vertebral, el cráneo, el tórax y la pelvis son estudiadas por la osteología, la cual es una ciencia que se deriva de la anatomía descriptiva, que se encarga de describir y detallar las relaciones óseas (Devillers *et al.*, 1977). El sistema axial provee protección y soporte a los órganos, que son un conjunto de tejidos que convergen en estructura y función; como se dijo anteriormente, uno de sus componentes es el cráneo, éste le da soporte a la cabeza del organismo, protección al cerebro y a estructuras blandas, lo que genera un gran interés y una mayor atención para elaborar estudios morfológicos (Oelrich, 1956; Etheridge, 1959; Poe, 2004).



### 3.3 Cráneo

El cráneo es una estructura que forma una especie de caja constituida por huesos planos, provee forma, le da soporte y protección a las partes blandas. Entre los diferentes grupos de los vertebrados se presentan muchas variaciones craneales por la presencia, pérdida o ausencia de algunos componentes en él. En particular con los lagartos, se han estudiado las modificaciones craneales en sus linajes con relación a la estructura de los huesecillos del oído, el paladar y el mecanismo de la mandíbula, entre otros (Hildebrand, 1974). El cráneo en este grupo de organismos, se distingue por presentar un solo cóndilo occipital, un mayor grado de osificación, una reducción o pérdida de ciertos huesos y el cierre de la fisura ótica en comparación con los anfibios (Hildebrand, 1974).

Algunos estudios sobre la morfología del cráneo en lagartos iguánidos (*sensu lato*) se han realizado años atrás, que sirven de base para comparar con el género *Anolis*. Oelrich (1956), realizó un estudio sobre la anatomía de la cabeza de *Ctenosaura pectinata* (Iguanidae), en el cual presenta en detalle, las estructuras del cráneo y las partes blandas de la cabeza de un iguánido, enfatizando en la relación de las partes blandas hasta las estructuras duras (huesos) para facilitar la interpretación de las formas fósiles. Más adelante, Kluge (1962) realizó un estudio para determinar el alcance y el tipo de variación y comparación osteológica detallada entre las especies del género *Coleonyx*. En este análisis de *Coleonyx* resultaron significativos 16 caracteres osteológicos del cráneo y seis más para su osteología en general para poder diferenciar las especies, también concluyó que el número de diferencias sugiere que similares investigaciones osteológicas con grandes series, son útiles en la evaluación de la especiación en otros grupos de reptiles.

Rieppel (1993) realizó un estudio sobre los patrones de diversidad en el cráneo de los reptiles y elaboró una comparación morfológica, observando los patrones de la estructura craneal y analizó sus implicaciones taxonómicas, el movimiento (dinámica) del cráneo de los reptiles, y la heterocronía, la transición de lagartos a serpientes y realizó acercamientos experimentales a la evolución del cráneo. Finalmente, como resultado de la discusión sobre la estructura dermatocraneal, generó una lista detallada de las interrelaciones de los diápsidos.

Las descripciones de los cráneos obtenidos de los trabajos antes mencionados de algunos lagartos ayudaron a determinar características para ciertos grupos y así poder realizar estudios



filogenéticos basados en la morfología craneal. En el caso del género *Anolis*, las descripciones no han sido muy completas, sumado a la alta diversidad de este género, razón que hace al grupo uno de los más interesantes para este tipo de investigaciones en morfología craneal.

### 3.4 *Anolis*

El género presenta aproximadamente 400 especies (Velasco, 2007), pertenecientes a la familia Polychrotidae; el gran tamaño del género y las descripciones parciales de algunos caracteres, han limitado la reconstrucción de su filogenia (Wiens, 2004). Los *Anolis* habitan en Centro y Suramérica (Ardila, 2008) y en Colombia se conocen 56 especies de *Anolis* indicando que es el país con mayor diversidad de lagartos de este género (Ardila y Hernández, 2008). Los *Anolis*, son de tamaño pequeño a moderado, son de cuerpo esbelto y comprimido lateralmente; la cabeza generalmente es alargada y se diferencia del cuello, la región fronto-nasal es casi siempre larga y se va adelgazando en la parte de la maxila y premaxila, presenta ojos pequeños con los cuales es capaz de ver toda la panorámica, o puede presentar una visión monocular o estereoscópica, la cola es larga y esbelta, y su forma puede variar entre especies como por ejemplo ser circular, ovalada o muy comprimida en la parte transversal, entre otras características (Losos, 1994).

Anteriormente la mayoría de autores consideran la familia Polychrotidae como una subfamilia de las Iguanidae. Con mucho, el género más grande de la Polychrotidae es *Anolis* con cerca de 400 especies (Velasco, 2007). Poe (2004) presentó un análisis exhaustivo de 174 especies, pero declaró que muchos cladogramas no están bien soportados, debido a la falta de datos. Guyer *et al.* (1986) han demostrado que el género es no-monofilético (Cannatella *et al.*, 1989; Jackman *et al.*, 1999) pero Poe (2004) se mantuvo en que el género es monofilético. Por lo anterior, la falta de datos hace más interesante el grupo, por lo que se debe empezar desde las investigaciones más básicas para poder complementar todos los vacíos.

La literatura sobre las descripciones morfológicas de *Anolis* es ambigua e incompleta para diagnosticar el grupo completo, ya que éste posee una amplia diversidad de estructuras. Son relativamente pocos los estudios morfológicos que se conocen sobre el género; por ejemplo, el estudio realizado por Etheridge (1959), quien hace una interpretación basado en la morfología craneal y otras características anatómicas de varias especies de lagartos de la familia Iguanidae para determinar las relaciones entre los *Anolis* y los *no-Anolis*, y las



interrelaciones entre los mismos *Anolis*. En este trabajo Etheridge (1959) también asignó algunas características del cráneo al grupo y lo dividió en dos: alfa y beta, según la condición de la vertebra caudal. Con los caracteres craneales estudiados encontró la utilidad taxonómica con respecto a las relaciones entre las especies.

Más adelante, Guyer *et al.* (1986) realizaron un estudio sobre las relaciones cladísticas del género *Anolis*, con el propósito de revisar previas propuestas de su filogenia y clasificación basándose en datos osteológicos, cariológicos y albúmina inmunológica para reevaluar las relaciones basadas en los análisis cladísticos, que presentaban a los *Anolis* como un grupo monofilético. Se tomaron nueve caracteres craneales los cuales fueron tomados de Etheridge (1959), para realizar el análisis cladístico. Luego, Poe (1998) examinó los caracteres craneales combinados con aspectos osteológicos postcraneales, externos, aloenzimas, secuencia DNA y datos cromosómicos de la literatura para elaborar la filogenia de los *Anolis* de rama enana. Como resultado encontró dos caracteres osteológicos únicos para las especies estudiadas; el primero, es que el “techo” parietal es convexo y el segundo, que los bordes parietales son crenulados lo que indicó que los *Anolis* forman un grupo monofilético. Poe (2004) realizó un estudio sobre la filogenia de los *Anolis*, en el cual presenta un análisis filogenético del género *Anolis*, usando datos morfológicos del cráneo en combinación con diferentes datos morfológicos craneales de la literatura, con el fin de facilitar posteriores estudios sobre la evolución del género.

A pesar de los estudios antes mencionados, a la fecha no hay una definición clara y precisa sobre la morfología del grupo (Poe, 2004). La mayoría de las especies del género *Anolis* presentan elementos y características muy similares, algunas como los colores llamativos de la papada de los machos, las laminillas subdigitales dilatadas, etc. sirven para identificar o distinguir los *Anolis*. Es posible afirmar que al haber variaciones entre las especies del género *Anolis*, exista la posibilidad de que se presenten algunas variaciones intraespecíficas a nivel craneal entre macho y hembra. Estas diferencias pueden llegar a ser de gran importancia debido a su ubicuidad, diversidad y disponibilidad; por lo que son de gran interés para estudios en muchas áreas como la filogenia y taxonomía (Frost *et al.*, 2001).



### 3.4.1 *Anolis antonii*

*A. antonii* es una especie de lagarto que pertenece a la familia Polychrotidae, habita en áreas neotropicales y usualmente es arbórea. Presenta una amplia distribución en el territorio colombiano, encontrándose entre los 800 y los 2000 metros de altura en zonas de clima templado entre las cordilleras Occidental y Central de los Andes, constituidos por los departamentos del Caldas, Cauca, Huila, Risaralda, Tolima y Valle del Cauca (*The TIGR Reptile Database*, 2010).

*A. antonii*, es de tamaño pequeño, de cuerpo cilíndrico, las extremidades largas y el hocico corto. Las escamas del dorso son pequeñas, aplanadas, mediamente quilladas y yuxtapuestas, con una serie continua hacia las escamas pequeñas granulares laterales. Las escamas del vientre y del pecho son pequeñas, redondas, lisas y yuxtapuestas. En el dorso de la cabeza se presentan escamas más grandes que las del resto del cuerpo (Ayala *et al.* Inédito). **Pertenecen al grupo**

### 3.4.2 *Anolis auratus*

*A. auratus* es un lagarto perteneciente a la familia Polychrotidae, habita en áreas neotropicales, presenta una amplia distribución en el territorio colombiano, y se encuentra desde la parte Sur de Centro América hacia las regiones al Norte de Sur América (*The TIGR Reptile Database*, 2010).

*A. auratus* es un lagarto pequeño, con un cuerpo corto y comprimido, con extremidades largas y la cabeza es alargada con una ligera depresión frontal. Sus escamas son grandes, imbricadas y quilladas, pero en la cabeza las escamas son pequeñas y alargadas; en el hocico son multicarinadas. La interparietal es más grande que la apertura ótica y separada de los semicírculos supraorbitales. El abanico gular es de tamaño moderado a grande en los machos y en las hembras está muy reducido. La descripción existente de la especie *A. auratus* es muy general y sólo de su parte externa; no existe una descripción de su morfológica ósea (Ayala *et al.* Inédito). **Pertenecen al grupo**



## 4. Objetivos

### 4.1 Objetivo general

- Describir la morfología craneal del lagarto *A. antonii* y compararla con el lagarto *A. auratus*.

### 4.2 Objetivos específicos

- Indicar las diferencias y similitudes entre los dos cráneos estudiados.
- Comparar con descripciones hechas para cráneos del género y de la familia de *A. antonii* y *A. auratus*.
- Identificar posibles caracteres de importancia sistemática para las especies, para el género y/o para la familia.

## 5. MATERIALES Y MÉTODOS

Para poder cumplir con los objetivos se realizó la descripción de la morfología del cráneo de *A. antonii* y *A. auratus*, utilizando dos ejemplares (macho y macho) respectivamente, de la colección herpetológica del Museo Lorenzo Uribe S.J. de la Pontificia Universidad Javeriana. Con la ayuda de un estereoscopio y los instrumentos adecuados (pinzas, bisturí y tijeras), se observó las estructuras óseas de los lagartos previamente transparentados. Se realizaron dibujos, tanto de la región dorsal como de la ventral y lateral de los dos cráneos por el método de Dingerkus *et al.* (1977). Las estructuras se compararon entre ellos y con especies ya descritas, para determinar los caracteres únicos (si los hay) y los compartidos (si los hay) entre las dos especies de *Anolis*. No se utilizaron mas especies por la falta de ejemplares y de tiempo para el estudio respectivo.

## 6. RESULTADOS

La descripción morfológica de los huesos craneales de los lagartos *A. antonii* y *A. auratus* se basan en las descripciones realizadas por Oelrich (1956). Primero, se realizó una descripción general de *A. antonii*, luego una comparación entre los cráneos de las dos especies sus diferencias y similitudes; finalmente se realizaron dibujos de las observaciones para luego poder discutir las.



## 6.1. Descripción general de los huesos de *A. antonii*

### Dorsal

Premaxila, *Os premaxillare* (Fig. 1, 4) - Hueso impar, es el más anterior del cráneo, dorsalmente forma una placa horizontal ancha que se articula a los huesos maxilares en cada extremo. Posteriormente se articula con los huesos nasales y con la cúpula nasal (Guerra *et al.*, 2009), lo que forma la parte anterior del rostro craneal. La cúpula nasal está constituida por tejido cartilaginoso y cubre desde la parte posterior de la premaxila hasta los nasales (por debajo de estos) protegiendo toda la cavidad nasal. Ventralmente se encuentran los dientes dispuestos en una fila principal y entre cada uno de ellos se encuentra otro diente, lo que hace que estos sean impares, también se extienden a lo largo de los maxilares y hacen contacto con el vómer. Posteriormente presenta dos procesos laterales: el que delimita las narinas y se articula con los maxilares lateralmente, y el proceso nasal entre las narinas externas, terminando en un punto entre los nasales, el cual se extiende posteriormente formando un arco y ocupa la excavación media de la cúpula nasal cartilaginosa hasta el *septum* (Oelrich, 1956).

Maxila, *Os maxillare* (Fig. 1, 2 – 4, 5) – Hueso par, formado por dos placas planas, anchas y largas ubicadas a cada lado del rostro; cada hueso maxilar se origina de un extremo del hueso premaxilar y se extiende por toda la parte lateral del rostro hasta llegar al jugal en la parte posterior. Dorsalmente hace contacto con los huesos nasales, lacrimales y prefrontales. Ventralmente, la márgen es recta y ligeramente curva hacia arriba en su parte más anterior y con una hilera de dientes tricúspidos. Este hueso presenta tres procesos: el process craneal maxillar, el process posterior y el proceso nasal (Oelrich, 1956). El proceso craneal maxilar es plano y se sobrepone al proceso maxilar de la premaxila; en la parte media se presenta el proceso anterior al vómer y dorsalmente se expande para formar el borde anterior de la *fenestra exonarina*. El proceso maxilar se articula en el borde medio del palatino. El proceso posterior se extiende bajo la órbita y se articula dorsalmente a los huesos jugal y lacrimal. Posterolateralmente se articula con el ectopterigoides para formar la parte lateral del borde inferior del foramen orbital y una articulación a la membrana orbital inferior. Entre los dos procesos anteriores se ubica una lámina cartilaginosa vertical muy delgada, denominada proceso nasal, la cual se extiende dorsalmente para formar la pared lateral de la fosa nasal.



Anteriormente forma el borde posterior de la *fenestra exonarina* y dorsalmente es el que se articula con el hueso nasal y el prefrontal. Los dientes en la maxila se encuentran en la margen ventral, cada diente está separado del otro, los dientes posteriores son tricúspidos y los anteriores se hacen unicúspidos.

Nasal, *Os nasale* (Fig. 1, 4) – Hueso par que cubre dorsalmente la primera parte del rostro; en la parte anterior se articula con el arco de la premaxila, posteriormente se articula con el hueso forntal, se encuentran a lado y lado de la línea media y del hueso septomaxilar, se superponen a la cúpula nasal, para protegerla, ya que está formada por tejido cartilaginoso y posterolateralmente se articula con el hueso prefrontal. La parte anterior de la sutura está cubierta por el procesos ascendente de la maxilar y su borde anterior forma el borde dorsal lateral de la *fenestra exonarina* (Oelrich, 1956). El procesos nasal se conforma por los huesos nasales y la cúpula nasal; presenta una sutura que es producto de la articulación de los nasales, esta separa los huesos completamente, por una sutura denominada línea media. Los dos huesos se articulan aproximadamente en la mitad del camino de longitud, presentando un procesos posterior que se origina de la línea media y termina articulándose al hueso frontal en su parte posterior, el cual presenta tres prolongaciones, llamados procesos laterales (dos) y un procesos medio en el hueso frontal (Oelrich, 1956). En la parte anterior, los nasales se separan de la premaxila por el procesos nasal de la premaxila, la cual se superpone a este hueso nasal. Dorsalmente el hueso nasal es convexo para así poder formar una cámara protectora de la cúpula nasal cartilaginosa y ventralmente es concava para poder formar la cámara donde se hospeda la cúpula.

Septomaxila, *Os septomaxillare* (Fig. 2, 5) – Hueso par, ubicado lateralmente a la cúpula nasal, junto al *septum* nasal. Se encuentra en la mitad de la narina y está apoyada en el cartílago de la cúpula nasal el cual no interrumpe el paso de los nasales. Es el techo del órgano de Jacobson (Guerra. 2009) y es el lugar de protección de la cámara olfatoria anterior. Anteriormente se articula con el hueso premaxilar, dorsalmente con el vómer por medio de la parte ventral del procesos septal. Ventralmente, el hueso es concavo, el borde se conecta a la placa horizontal de la premaxila y se divide por el *septum* medio lo que diferencia la parte anterior y posterior del hueso (Oelrich, 1956). Lateralmente se articula con el paladar de la maxila y posteriormente con el vómer. La parte superficial dorsal del hueso es liso, delgado, alargado y convexo. Sobre el procesos vómeriano de la maxila se ubica el procesos anterior y el procesos posterior se extiende hacia el techo de la cúpula nasal cartilaginosa dorsal. Su



función es proteger la parte cartilaginosa de la cúpula que se encuentra entre la cámara anterior de la cúpula nasal y el órgano de Jacobson.

Prefrontal, *Os prefrontale* (Fig. 1, 4) – Hueso par, en forma triangular, forma la parte anterior dorsal de la órbita, es curvo anteriormente y lateralmente se va cerrando hasta ser un hueso fino y delgado, el cual bordea anterolateralmente al orbital. Por un lado, se articula anterolateralmente al hueso frontal y por el otro se articula al hueso maxilar; posteriormente se articula con el hueso lacrimal en su parte anterior inferior. Ventralmente el nasal cubre el borde anterior del prefrontal y este borde se articula con el maxilar. El borde posterior, conocido como el proceso del palatino, se encuentra libre, se extiende entre el frontal y el proceso maxilar del hueso palatino; sus bordes medios, junto con el palatino y el frontal, forman la apertura llamada *fenestra orbito-nasal*, que se encuentra entre los huesos nasales y las cavidades orbitales (Oelrich, 1956). La parte posterior del proceso del palatino del hueso prefrontal es cóncava, lisa y forma la mitad del borde anterior del orbital. La parte lateral del prefrontal forma el borde medio del *foramen lacrimal* y la parte ventrolateral se articula con la parte ventromedial del lacrimal. La parte profunda del hueso es cóncavo, liso y se encuentra alineado con el cartilago paranasal y el *planum antorbital*, el cual cubre la cámara posterior de la cámara olfatoria.

Frontal, *Os frontale* (Fig. 1, 4) – Hueso impar, largo, plano, forma la pared dorsal de la parte anterior del cráneo y separa los dos orbitales. Es ancho en su parte anterior y posterior, los bordes laterales son finos, delgados y curvos para formar los bordes de los supraorbitales. En el extremo anterior, el cual presenta una forma irregular, se encuentra tres procesos anteriores que son los que se articulan con el hueso nasal y el prefrontal, son en forma de “W” y el primero es llamado proceso anteromedial y los dos laterales son los procesos anterolaterales, el nasal se superpone al frontal anteriormente lo que hace que cubra estos procesos anteriores (Oelrich, 1956; Torres-Carvajal, 2003). Los procesos anterolaterales son más largos y finos que el proceso anteromedial y se extienden a lo largo del prefrontal articulándose lateralmente a este. Posteriormente se articula con el parietal y postfrontal. La sutura frontoparietal que separa a los huesos frontal y parietal tiene un espacio donde se presenta el foramen pineal. La parte ventral, a lo largo del margen lateral se encuentra el *cristae cranii*.

Postfrontal, *Os postfrontale* (Fig. 1, 4) – Hueso par, pequeño y asociado con el postorbital. Forma una parte del margen posterodorsal de la órbita, por lo redondo en su parte anterior. Su



borde anterior es concavo y delgado, se articula lateralmente al postorbital y al frontal, entre estos dos se encuentra el proceso anterolateral del parietal. Es un hueso es muy importante para formar el arco duro y fuerte del postorbital.

Postorbital, *Os postorbitale* (Fig. 1-6) – Hueso par de forma triángulo; se encuentra en la parte posterior de los orbitales formando el margen de estos, en la parte anterolateral se articula con el jugal por el proceso jugal (faceta jugal) del postorbital. La parte anterior es cóncava para seguir la secuencia del círculo que forma la fosa orbital (espacio circular libre, en el cual se ubican los ojos) y se articula al postfrontal; su borde posterior forma la parte anterolateral de la fosa supratemporal. Posteriormente el hueso se adelgaza, terminando en punta para articularse posteroventralmente al escamoso y a la parte anterolateral del parietal (Oelrich, 1956).

Parietal, *Os parietale* (Fig. 1, 3) – Hueso impar, se expande en los extremos anterior y posterior. Se articula con los huesos frontal, postorbital, postfrontal, cuadrado y la parte occipital, también forma los bordes dorsolaterales de las fosas supratemporales. Como se dijo, la parte anterior del hueso se articula al hueso frontal por medio de la sutura frontoparietal, la cual genera un espacio libre y allí en el medio se aloja el *foramen pineal*. Los ángulos laterales anteriores se expanden para formar una sutura lineal transversal y los ángulos posteriores expandidos forman los procesos supratemporales. Anteriormente el parietal se articula con el postfrontal, postorbital y con la parte posterior del frontal; posteriormente con el escamoso. Los extremos del procesos anterolateral son los que se articulan anteriormente con el postfrontal y postorbital (Oelrich, 1956). Cada procesos posteriolateral del parietal se extiende dorsalmente hasta superponerse al segmento otooccipital, lo que hace que se contacte lateralmente con la fosa supratemporal. Ventralmente el hueso parietal se articula con el supraoccipital por medio del procesos cartilaginosa ascendente del *tectum synoticum* (Oelrich, 1956). La parte anterodorsal es plana y ancha. Ventralmente es plano en su parte anterior y se hace cóncava en su parte posterior para que se ubique el segmento otooccipital, presenta un procesos supratemporal que es delgado y se encuentra en el borde para formar una parte lateral de la fosa supratemporal (Oelrich, 1956).

Escamoso, *Os squamosum* (Fig. 1- 6) – Hueso par, alargado, en forma de J, se articula con el extremo posterior del procesos postorbital y del procesos posterior del parietal. Forma la



mitad del arco posterior de la fosa supratemporal. Se articula a la parte superficial dorsal del extremo dorsal del cuadrado y forma una parte del borde de la fosa supratemporal.

Supratemporal, *Os supratemporale* (Fig. 1, 4) – Hueso par, alargado, separa los huesos parietal y escamoso. El borde lateral forma el borde posterolateral de la fosa supratemporal. Forma el mayor soporte del ángulo posterolateral del hueso parietal y es el centro de movimiento entre el maxilar y el segmento occipital del cráneo (Oelrich, 1956). Está dividido en una parte anterior que es plana y se superpone a la parte posterolateral del parietal donde el escamoso se articula por medio del proceso posterior del squamoso. El proceso posterior del escamoso se superpone al proceso posterior del supratemporal.

Cuadrado, *Os quadratum* (Fig. 1- 6) – Hueso par, ancho y corto. Se articula al cráneo en el ángulo posterolateral y sirve como un motor móvil entre el cráneo y la mandíbula inferior, también se articula con el supratemporal, en la parte mandibular al pterigoides y con el otoccipital. Este hueso forma una cámara de protección para el oído. Dorsalmente, se articula con el escamoso por el condilo cefálico y con el supratemporal (Oelrich, 1956). Las partes anterior y lateral en la superficie dorsal, son la base para que el músculo abductor se origine (Oelrich, 1956). Pero la parte anterior del hueso está dividida en dos procesos: la primera es la parte lateral que es convexa y hacia la parte media se encuentra el *foramen del cuadrado*; la segunda, la parte media es cóncava y se divide por una cresta posterior que se origina desde el cóndilo cefálico. Ventralmente se articula al pterigoides, su extremidad ventral es larga, lisa, con un cóndilo convexo, el cual se divide en una parte media y laterales. La parte media es larga, redondeada y es ligeramente posterior a la parte lateral que es un tubérculo pequeño.

Jugal, *Os jugale* (Fig. 1- 6) – Es un hueso par, largo y delgado en su parte anterior y posteriormente se forma una curva hacia arriba. La parte del hueso que rodea la orbita, forma con su parte anterior el borde inferior de la orbita y con la parte posterior forma  $\frac{1}{4}$  del borde posterior de la orbita. Pero con la parte posterior dorsal forma  $\frac{1}{4}$  del borde anteroventral de la fosa supratemporal. Dorsalmente es convexo, su parte anterior se extiende sobre el proceso maxilar del jugal el cual se articula a la maxila ventralmente, también se articula al lacrimal y al proceso maxilar del palatino. Medialmente se articula al ectopterigoides para formar el piso del orbital. El proceso temporal se extiende posterodorsalmente y se articula al borde inferior del postorbital. Todo el borde del jugal sirve como articulación para el *fascia orbital* y su parte posteromedio del jugal es cóncava y forma parte del hueco coronoide (Oelrich, 1956).



Lacrimal, *Os lacrimale* (Fig. 1, 4, 6) – Hueso par, solo se puede observar lateralmente porque se encuentra en la parte inferior- interior de la órbita. Se articula anteriormente con la maxila, lateralmente con el jugal y con el extremo posterior de la parte ancha del prefrontal en la base anterior de la órbita.

### Ventral

Pterigoides, *Os pterygoideum* (Fig. 2, 5, 6) – Hueso par, alargado, ligeramente curvo, dorsoventralmente concavo y forma parte del piso de la órbita; su parte anterior es plana y ancha, en forma triangular y su parte posterior es delgada y angosta. La parte anterior presenta dos procesos, el proceso palatino que se articula con el hueso palatino dorsalmente y el proceso transversal que se articula al ectopterigoides lateralmente. La parte posterior aloja al proceso cuadrado el cual se extiende en el pterigoides para articularse con la parte lateroventral del cuadrado. El palatino se superpone a la parte anterior del pterigoides. Lateralmente el ectopterigoides se superpone al pterigoides y así es como se articulan. Posterolateralmente se articula con el cuadrado.

Eipterigoides, *Os eipterygoideum* (Fig. 2, 3, 5, 6) – Hueso par, alargado, ubicado verticalmente formando un “puente” entre el pterigoides y el parietal. Se articula dorsalmente con el hueso parietal y ventralmente con el pterigoides. Este también es llamado *columnella cranii* (Oelrich, 1956).

Ectopterigoides, *Os ectopterygoideum* (Fig. 2, 5) – Hueso par, ubicado en la parte posteromedial del pterigoides, en su parte plana y ancha que se encuentra entre el borde lateral del proceso transversal del pterigoides y se articula a la parte posteromedial lateral del jugal, al cual se articula por la parte posterior. El ectopterigoides da origen a la parte lateral del músculo *pterygomandibular* (Oelrich, 1956). Dorsalmente forma la parte posterolateral del techo del orbital y se encuentra atado a la membrana orbitotemporal (Oelrich, 1956).

Vómer, *vomer* (Fig. 2, 5) – Hueso par, forma la parte anterior del paladar. La parte terminal posterior de cada vómer se articula al palatino por el proceso vomeriano del palatino, la otra parte posterior queda suspendida en la *fosa exonasalis* y forma sus borde. La parte anterior del vómer se articula con el proceso premaxilar la maxila, en la parte anterior del vómer y los



laterales anteriores forman los bordes de la *fosa vomeronasalis*. Este hueso es convexo y posteriormente se encuentra una ranura para el proceso vomeriano del palatino. A lo largo de los dos huesos se encuentra la línea media y un pequeño relieve el cual soporta el septomaxilar.

Palatino, *Os palatinum* (Fig. 2, 5) – Hueso par, ubicado a lado y lado de la línea media, se separa de todos los huesos aledaños por el *espacio piriforme* (Oelrich, 1956). Este hueso es convexo, forma la mayor parte del paladar, una parte del piso de los orbitales y el piso de la parte posterior de la cúpula nasal (Guerra, 2009). El palatino presenta tres procesos: el proceso vomeriano, ubicado en la parte anterior del hueso, es largo y angosto, se superpone a la parte dorsal del vómer. El proceso pterigoides es posterior, largo, angosto, de forma triangular y se articula dorsalmente al proceso palatino del pterigoides. El proceso maxilar es corto, se extiende hacia al final del proceso vomeriano para articularse al maxilar. Este hueso se articula posterodorsalmente al prefrontal y al lacrimal; ventralmente al jugale, al maxilar y al pterigoides.

#### Segmento Occipital (Fig. 1, 4)

Hueso impar, cubre la parte posterior del cráneo y forma una cámara posterior donde se articula el cráneo al cuerpo. Está atado a la columna vertebral por el músculo flexor y extensor del cuello (Oelrich, 1956). El segmento occipital es plano, se articula con el pterigoides por las esquinas posterolaterales y con las bases del parietal, del escamoso y del cuadrado, por dos procesos llamados paraoccipital. El piso o base del segmento occipital esta formado por el basisfenoides, el basiooccipital y el process paraoccipital; sus paredes están compuestas por dos huesos el proótico y exoccipital, y finalmente el techo esta formado por el supraoccipital. En la parte central se encuentra la parte otico-occipital, el borde de la parte anterior se contacta por el process parasfenoides con la parte orbitotemporal. El proótico forma las paredes anterolaterales del complejo occipital, su parte lateral es lisa.

Basisfenoides, *Os basisphenoidale* (Fig. 2, 5) – Es un hueso impar, forma parte del piso del segmento occipital, donde se genera el movimiento entre la cavidad craneal (parte occipital) y el resto del cráneo (Oelrich, 1956). Se ubica en la parte anterior del segmento occipital, fusionado al basiooccipital por medio del borde posterior con el cual forma el piso osificado del cráneo. Es convexo, se articula con el pterigoides por medio del par de procesos



basispterigoides que se alargan y terminan en cóndilos (Oelrich, 1956). Entre estos procesos se encuentra anteriormente una parte cóncava en el medio, *crista sellaris* la cual da origen al proceso parasfenoides, que se extiende hacia la parte anterior del cráneo ventralmente; este proceso es cartilaginoso y es el que sostiene las trabéculas cartilaginosas ubicadas en medio de las orbitas. La parte lateral del basisfenoides es ancha.

Basioccipital, *Os basioccipitale* (Fig. 2, 5) – Hueso impar, forma la parte posterior de la cavidad craneal, es ancha, convexo, liso y se articula anteriormente al proótico y otoccipital lateralmente.

Otoccipital, *Oto-occipital* (Fig. 1, 4) – Hueso compuesto por la fusión del exoccipital y el opistótico (Criley, 1968; Torres-Carvajal; Bell et al., 2003). Es irregular, forma la pared posterolateral del cráneo, cubre la parte posterior del laberinto membranoso (Oelrich, 1956). Esta pared posterolateral se articula al proótico anteriormente, al supraoccipital dorsomedialmente y ventromedialmente al basioccipital. El opistótico es el hueso que forma el extremo posterolateral del segmento occipital, es el que se articula al proótico anteriormente y se superpone al supraoccipital. El exoccipital es más un ligero proceso que forma la parte posterolateral del cráneo y las paredes laterales del *foramen magnum*.

Supraoccipital, *Os supraoccipitale* (Fig. 1, 4) – Hueso dorsal, forma el techo posterior y protector del segmento occipital, cubre el borde del *foramen magnum* y la parte dorsal del laberinto membranoso (Torres-Carvajal, 2003). Es de apariencia regular, lisa; al observarse por la parte dorsal es ligeramente convexo, se articula anteriormente por el *proceso alar* al borde lateral del proótico y posteriormente al exoccipital. El borde posterior del supraoccipital es concavo y forma el borde superior al *foramen magnum*. El parietal se superpone dorsalmente al borde anterior del supraoccipital.

### Parte orbitotemporal

Es el lugar donde se ubica el hipotálamo, los lóbulos ópticos, los hemisferios cerebrales y los tallos olfatorios (Oelrich, 1956). Está protegida dorsalmente por los huesos parietal y frontal; ventralmente por el vómer, el palatino y el pterigoides. Esta región está formada por una red de cartilagos que se articulan construyendo trabéculas; éstas son: *orbitosfenoides*, *pila accesoria*, *taenia parietal media*, *pila metoptica*, *foramen optico* y *pila antotica*; ubicadas en



la parte anteromedial del epipterigoides. Las trabéculas forman una estructura comprimida, reticular que separa las orbitales posteriormente y forma las margenes laterales internas de la fosa orbital. Hacia la parte anterior se encuentra la *pila accesoria* y posteriormente esta la *pila antotica*. El cartilago ventral es el procesos parasfenoides y es el más largo; la *pila metoptica* se articula en la parte ventrolateral de la estructura con el *orbitosfenoides*, pero cada uno se ubica hacia un costado del cráneo. La parte dorsal de estas estructuras están osificadas y rodean al foramen optico y la parte ventral es cartilaginosa como todo el resto de la estructura.

### Mandíbula

Dentario, *Os dentare* (Fig. 7b) – Hueso más anterior inferior del cráneo, par, es el hueso más largo de la mandíbula inferior, aloja de 18 a 24 dientes en su borde lateral, los primeros dientes unicúspidos y luego son tricúspidos. La parte posterodorsal se articula a la base del coronoide y a la parte anterior del angular. La parte lateral es ligeramente convexa, anteriormente presenta de 3 a 5 forámenes mentales y ventralmente es ligeramente curvo.

Coronoide, *Os complementare* (Fig. 7b) – Se encuentra justo detrás del último diente de la mandíbula inferior. Se articula en la parte posterodorsal del dentario y se prolonga sobre la superficie dorsal del hueso mandibular. Posteriormente se articula al suprangular.

Suprangular, *Os supra-angulare* (Fig. 7b) – Hueso par, curvo, también es llamado surangular, ubicado en la parte posterior de la base del coronoide, dorsalmente. Es un hueso alargado en la parte dorsal del hueso mandibular, forma la parte posterolateral de la mandíbula inferior. Su parte anterior se articula a la base posterior del coronoide y ventralmente al dentario. También se articula al angular ventralmente por el *foramen supra-angular*.

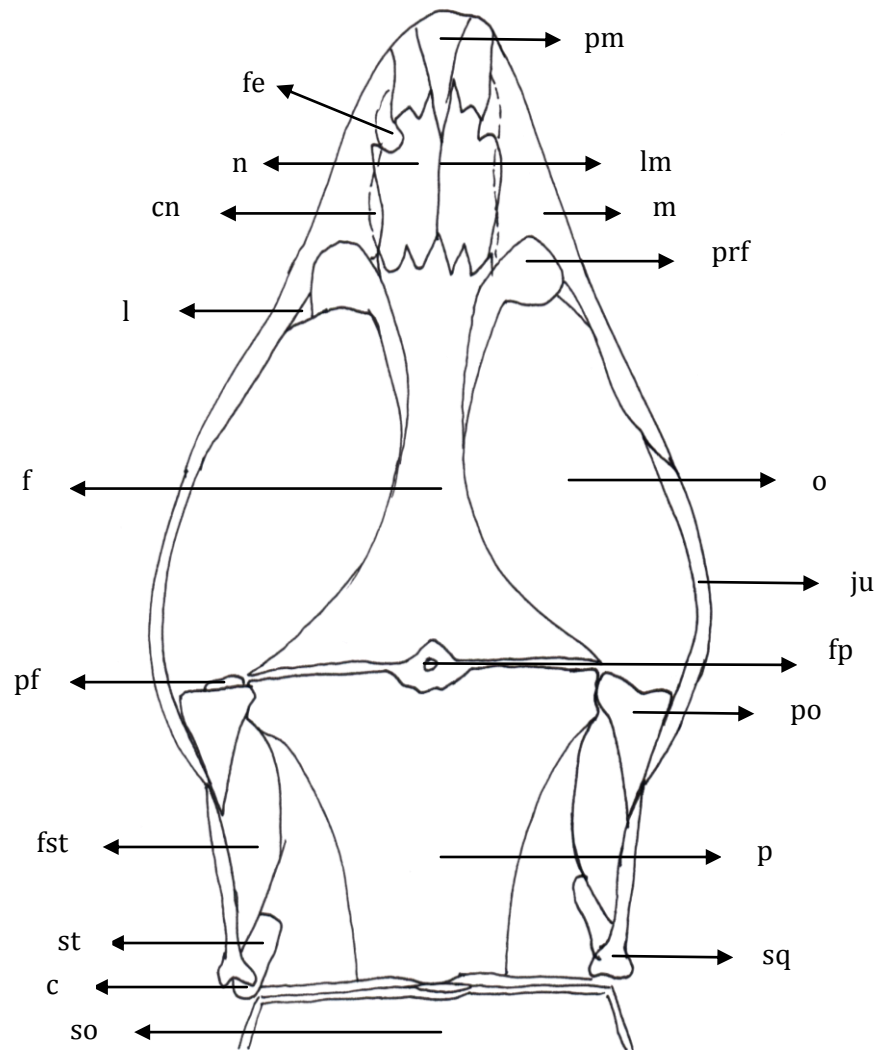
Angular, *Os angulare* (Fig. 7b) – Es una extensión larga y delgada, pero no es un hueso como tal, esta ubicado en la parte ventral del la mandíbula inferior. Se extiende anteriormente desde el dentario hacia la parte anterior del articular y se aloja en la parte inferior del suprangular, quedando ligeramente hacia la parte anterolateral del articular.

Articular, *Os articulare* (Fig. 7a ,b) – Es el hueso más posterior de la mandíbula inferior, formando la parte posterior. Es largo y se encuentra articulado dorsalmente a la parte ventral del suprangular. El lóbulo dorsal que presenta se el área de articulación del cuadrado. En la

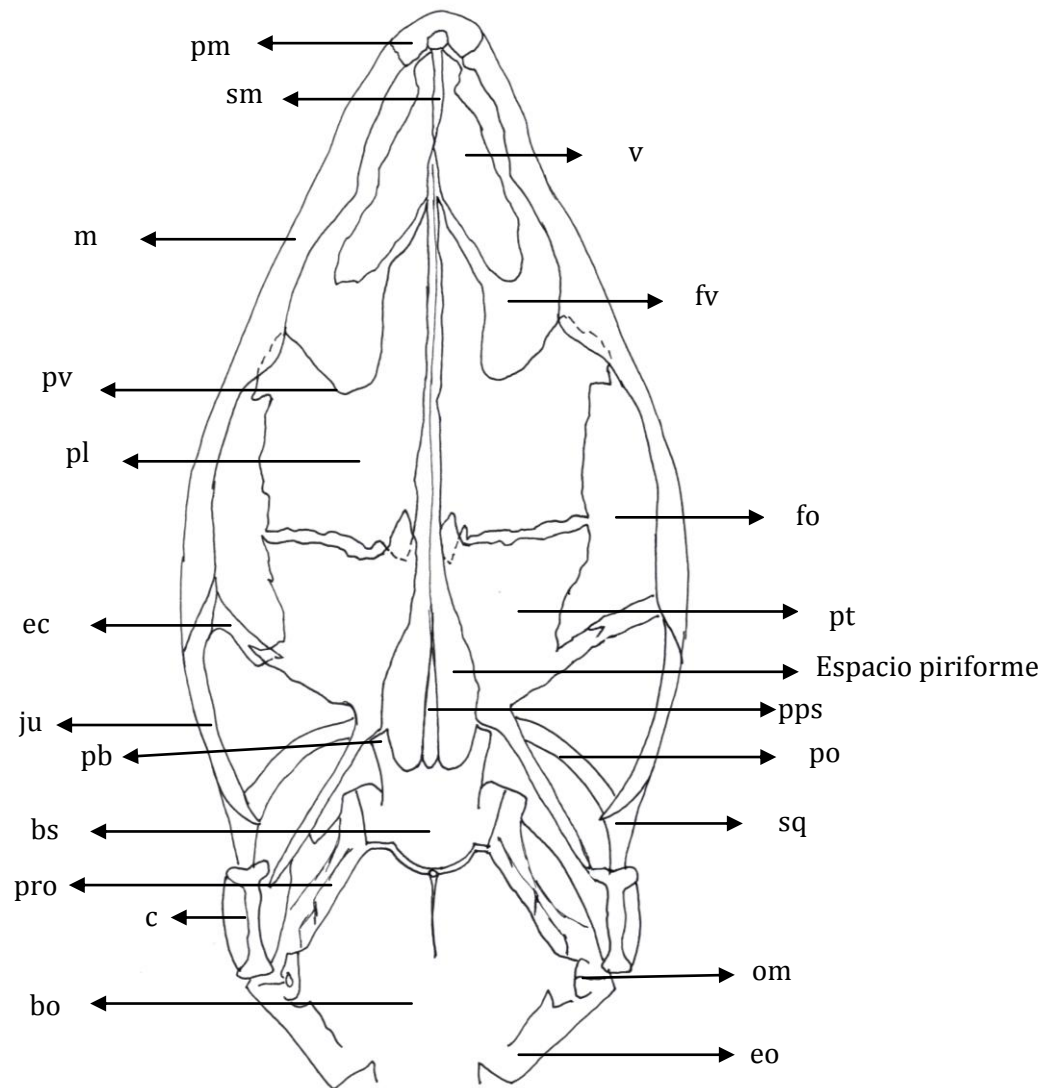


parte posterior se encuentra un cóndilo y en la parte anterior termina en forma de triángulo (en punta) para articularse al angular.

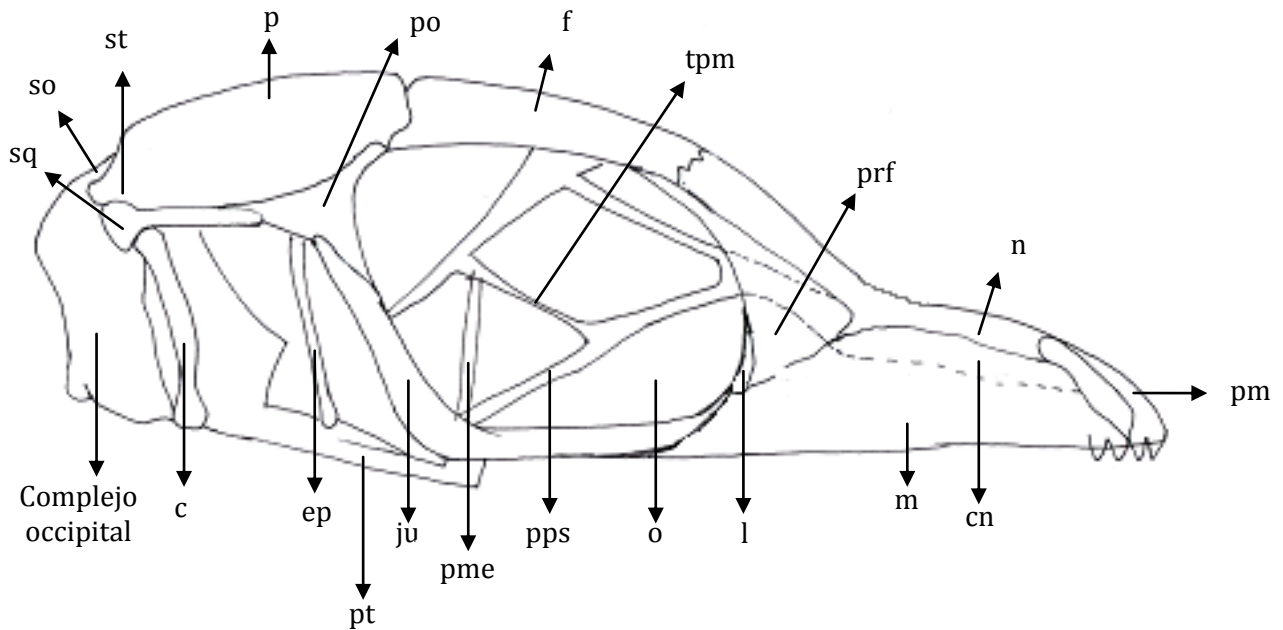
6.2.1 Cráneo de *A. antonii*



**Fig. 1.** *A. antonii*. Vista dorsal del cráneo. Cuadrado (c); cúpula nasal (cn); escamoso (sq); fenestra exonarina (fe); foramen pineal (fp); fosa supratemporal (fst); frontal (f); jugal (ju); lacrimal (l); línea media (lm); maxila (m); nasal (n); orbita (o); parietal (p); postfrontal (pf); postorbital (po); prefrontal (prf); premaxila (pm); supraoccipital (so); supratemporal (st).

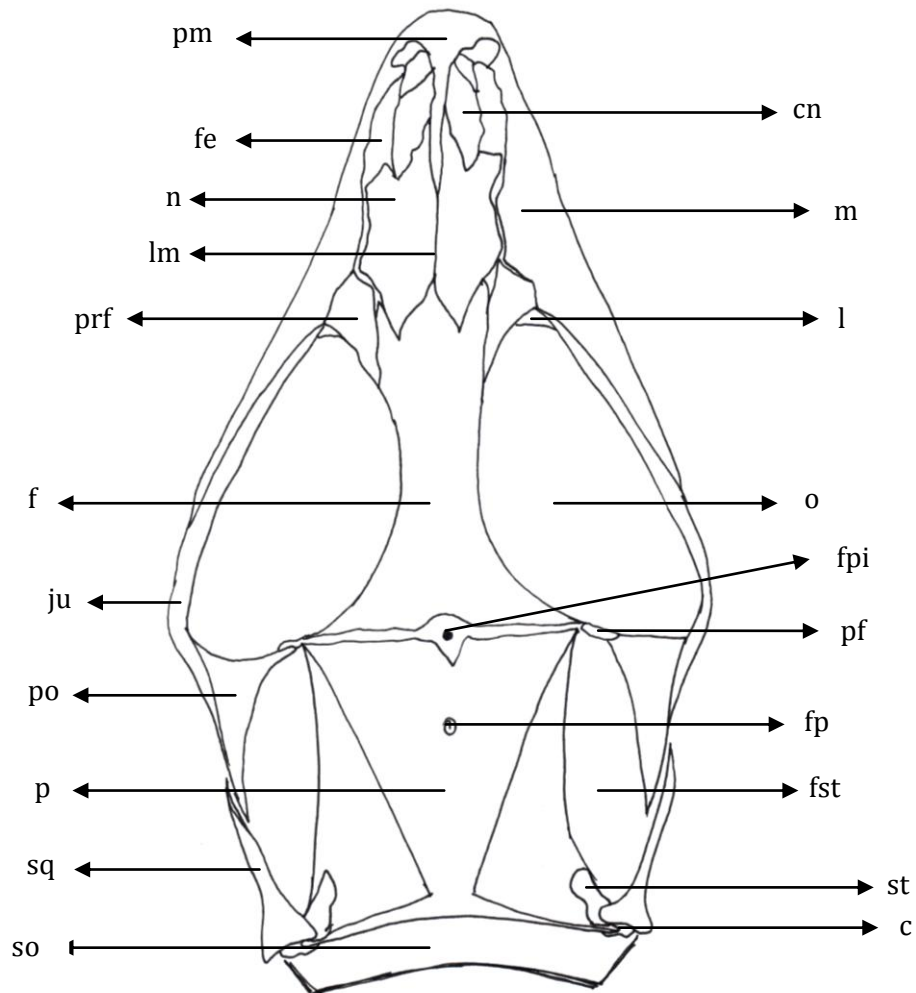


**Fig. 2.** *A. antonii*. Vista ventral del cráneo. Basioocipital (bo); basisfenoides (bs); cuadrado (c); ectopterigoides (ec); escamoso (sq); espacio piriforme; exoccipital (eo); foramen óptico (fo); frontal (f); fosa vomeronasalis (vn); jugal (ju); maxila (m); oído medio (om); palatino (pl); postorbital (po); premaxilar (pm); proceso basipterigoides (pb); proceso parafenoides (pps); proceso vomeriano del palatino (pv); proótico (pro); pterigoides (pt); septomaxilar (sm) y vómer (v).

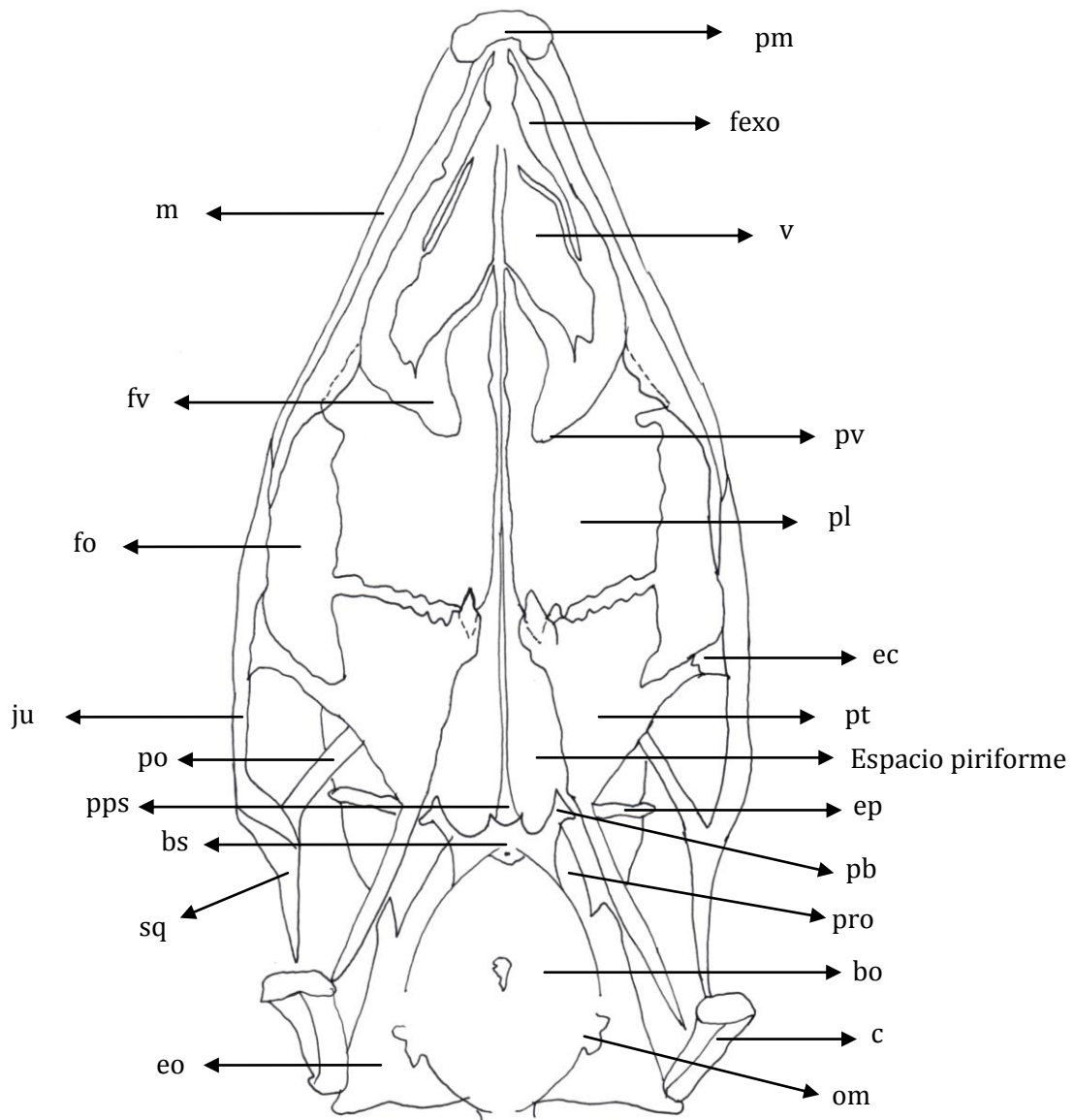


**Fig. 3.** *A. antonii*. Vista lateral del cráneo. Complejo occipital; cuadrado (c); cúpula nasal (cn); epipterigoides (ep); escamoso (sq); frontal (f); jugal (ju); lacrimal (l); maxila (m); nasal (n); orbita (o); parietal (p); *pila metoptica* (pme); postorbital (po); prefrontal (prf); premaxila (pm); proceso parafenoides (pps); pterigoides (pt); supraoccipital (so); supratemporal (st) y *taenia os parietaleis media* (tpm).

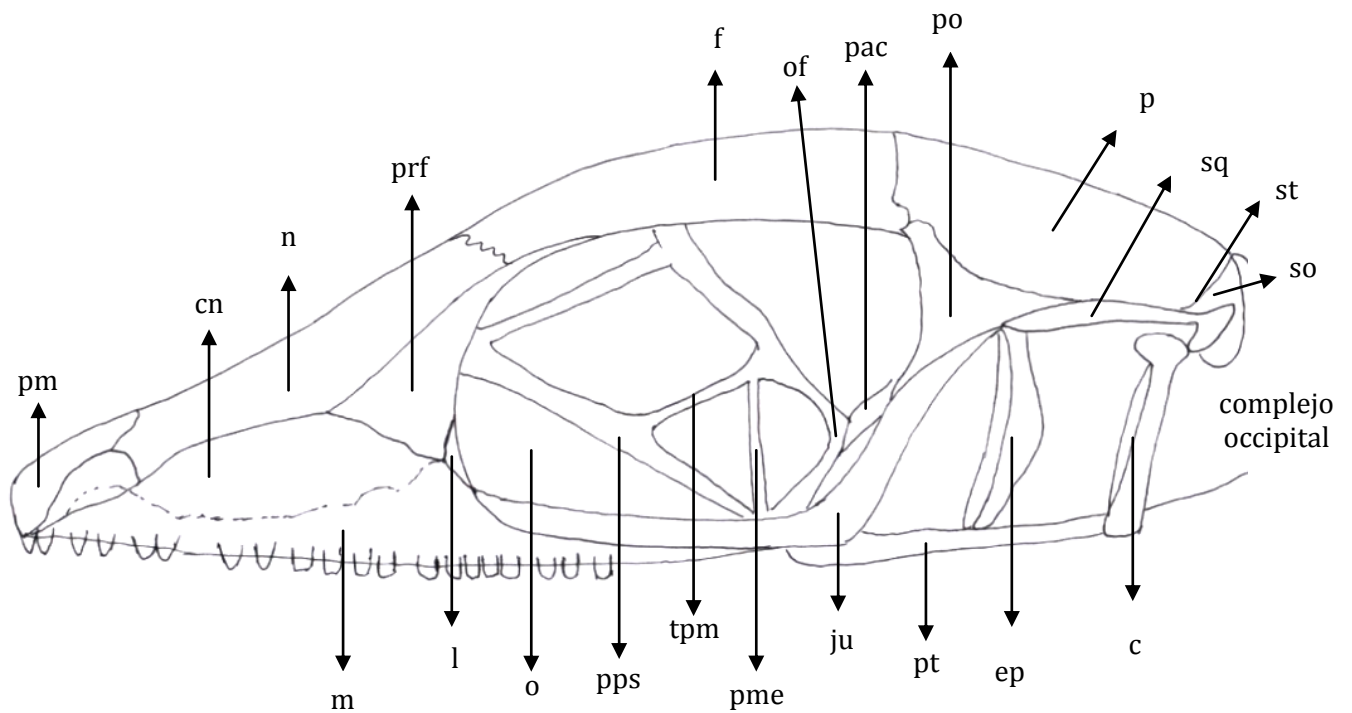
6.2.1 Cráneo de *A. auratus*



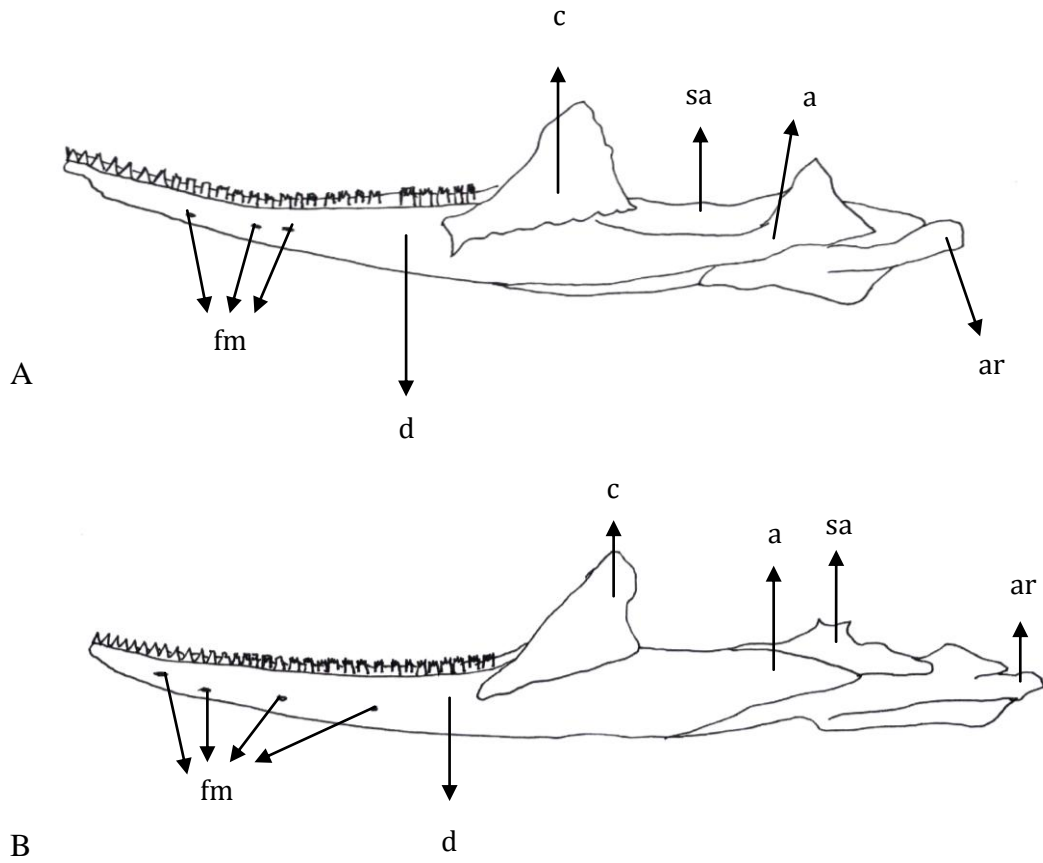
**Fig. 4.** *A. auratus*. Vista dorsal del cráneo. Cuadrado (c); cúpula nasal (cn); escamoso (sq); fenestra exonarina (fe); foramen parietal (fp); foramen pineal (fpi); fosa supratemporal (fst); frontal (f); jugal (ju); lacrimal (l); línea media (lm); maxila (m); nasal (n); orbita (o); parietal (p); postfrontal (pf); postorbital (po); prefrontal (prf); premaxila (pm); septomaxila (sm); supraoccipital (so); supratemporal (st).



**Fig. 5.** *A. auratus*. Vista ventral del cráneo. Basiocipital (bo); basisfenoides (bs); cuadrado (c); ectopterigoides (ec); epipterigoides (ep); escamoso (sq); Espacio piriforme; exoccipital (eo); fenestra exonarina (fexo); fenestra vomeralis (fv); foramen óptico (fo); jugal (ju); maxila (m); nasal (n); oído medio (om); palatino (pl); postorbital (po); premaxilar (pm); proceso basipterigoides (pb); proceso parafenoides (pps); proceso vomeriano del palatino (pv); proótico (pro); pterigoides (pt) y vómer (v).



**Fig. 6.** *A. auratus*. Vista lateral del cráneo. Complejo occipital; cuadrado (c); cúpula nasal (cn); epipterigoides (ep); escamoso (sq); frontal (f); jugal (ju); lacrimal (l); maxila (m); nasal (n); orbita (o); orbitosfenoides (of); parietal (p); *pila accesoria* (pac); *pila metoptica* (pme); postorbital (po); prefrontal (prf); premaxila (pm); proceso parafenoides (pps); pterigoides (pt); supraoccipital (so); supratemporal (st) y *taenia os parietaleis media* (tpm).



**Fig. 7.** Vista lateral de la mandíbula inferior de *A. antonii* (A) y *A. auratus* (B). Angular (a); articular (ar); coronoide (c); dentario (d); foramina mental (fm); suprangular (sa).



## 7. Discusión

El cráneo de *A. auratus* comparado con el cráneo de *A. antonii* es un cráneo alargado anteriormente, su parte dorsal es angosta y menos apalanada (Fig. 1, 4). La premaxila en *A. auratus* es ancha y se extiende sobre los nasales en una mayor proporción en comparación con la premaxila de *A. antonii*. En *A. auratus* la maxila es más larga, angosta, termina en curva y hace contacto con los nasales y prefrontales, también presenta la lobulación hacia la parte dorsal y es más ancha por lo que no cubre más espacio como en *A. antonii*. En *A. auratus* los nasales son más largos, angostos y cubren una mayor superficie. La parte posterior de los nasales se superpone al hueso frontal, este hueso frontal se contacta ligeramente con el maxilar separando a los nasales de los prefrontales. El hueso septomaxilar en *A. auratus* es un hueso más largo entre los nasales y más angosto que en la especie *A. antonii*.

En *A. auratus* el hueso prefrontal es de menor tamaño que en *A. antonii*, su extremo posterior es más curvo, corto y menos lobulado, y en su parte anterior se extiende para articularse al hueso maxilar y a los nasales; también se va estrechando en su parte más posterior pero rodea en menor proporción al orbital. En *A. auratus* el frontal es más alargado, su parte dorsal es ligeramente más cóncava con los bordes curvos para la fosa orbital, la parte posterior es menos ancha que en *A. antonii* lo que hace de menor tamaño la sutura frontoparietal. En *A. auratus* el *foramen pineal* es en forma de círculo y rodea un punto medio, y a la parte anterior del parietal hizo que se generara una forma de “V” y no de “U” como en *A. antonii* para alojar el *foramen pineal*. El postorbital en *A. auratus* se articula al jugal por un leve contacto de su extremo anterior, el postorbital sí se articula al frontal y al parietal y es de menor tamaño que el de *A. antonii*.

El hueso parietal en *A. auratus* el hueso es largo y delgado, la parte anterior del hueso es ancho y posteriormente este se va adelgazando mucho más que en *A. antonii*. El espacio donde se ubica el *foramen pineal* es menor y en forma de cono, por lo que la estructura del hueso parietal en esa parte anterior es en forma de V. *A. auratus* presenta el *foramen parietal* en el medio del parietal lo que no se observó en *A. antonii*.



*A. auratus* presenta el escamoso en forma de T, la parte anterior del hueso es más delgado y fino, más largo y se articula por la parte anterior al postorbital en una mayor proporción. Los supratemporales se superponen posteriormente al hueso parietal en los dos ejemplares, sus formas son las que presentan algunos cambios: en *A. antonii* el hueso es triangular y en *A. auratus* es de forma más irregular, con sus extremos anterior y posterior lobulados. El cuadrado en *A. auratus* es un hueso más grande, anteriormente menos concavo que en *A. antonii*. El jugal en *A. auratus* es un hueso más ancho y grueso, la articulación al hueso maxilar es mayor, es decir que los dos huesos se juntan en mayor proporción. El pterigoides en *A. auratus* es un hueso delgado y en la parte anterior es más ancho que largo; la parte posterior se adelgaza. El ectopterigoides sí cambia su estructura en cada especie: en *A. antonii* es un hueso largo y ancho pero en *A. auratus* el hueso es más corto, delgado y la mayor parte se encuentra superpuesto al pterigoides.

El vómer cambia debido a la forma del rostro de cada especie, se puede presentar más o menos concavo. En *A. antonii* este hueso anteriormente es ancho, corto y más concavo que el vómer de *A. auratus*, el cual tiene la parte posterior más plana, larga y ancha. En *A. antonii* el palatino es más ancho, convexo, la parte lateral interna del hueso es más cerrada hacia el *espacio piriforme* donde se encuentra el proceso parasfenoides, también la articulación con la maníbula lateral es más ancha que en *A. auratus*.

El segmento occipital es más ancho en *A. antonii* que en *A. auratus*, en la parte dorsal el hueso parietal posterior se superpone al segmento occipital como se observó en los dos ejemplares. En *A. antonii* el segmento occipital es más ancho y se superpone en menor medida que en *A. auratus* que tiene el segmento occipital más largo que ancho y es casi plano. Las estructuras que componen este segmento occipital se observan mejor en la parte ventral de los ejemplares ya que dorsalmente solo se ve el supraoccipital que cubre todo el segmento. Ventralmente, se observa que el segmento de *A. antonii* presenta más suturas en el hueso basioccipital que en *A. auratus* y es el que forma el piso del segmento. Este se articula con el basisfenoides que es más grande, presenta dos procesos basispterigoides que son más cortos y su base cubre una parte del hueso basisfenoides, como lo hace la estructura basioccipital en *A. auratus*. En *A. auratus* el proceso basisfenoides se origina en una estructura que termina en punta denominada *crista sellaris*, otra estructura es la *dorsum sella*, la cual es una estructura cóncava y es cerrada hacia el interior, también pareciera que el proceso basisfenoides fueran más largo y delgado. El otoccipital es de forma irregular, las paredes del segmento occipital



en *A. antonii* son largas, es decir, que cubren un mayor espacio que las paredes de *A. auratus*. El supraoccipital se observa mejor en *A. antonii* ya que el parietal no se superpone tanto como lo hace en *A. auratus*.

La región orbitotemporal aloja las trabéculas, una red de cartilagos que rodean y sostienen los ojos en la parte orbital del cráneo, esta estructura se observó con mayor claridad en *A. auratus* que en el ejemplar de *A. antonii*. Estas dos especies presentan la misma conformación de la estructura, sin embargo en *A. antonii* se observó que las trabéculas son más gruesas.

La mandíbula inferior de la especie de *A. antonii* es más delgada, más corta y su parte ventral es ligeramente curva y en *A. auratus* esta es más larga, ancha y más curva en su parte ventral. En *A. antonii* el dentario aloja aproximadamente 21 dientes a cada lado mandibular y presentó en la parte anterior del hueso dos *forámenes mentales*, en cuanto al dentario de *A. auratus* es más largo, ancho, presenta 22 dientes a cada lado mandibular, los dientes son más anchos y en la parte anterior del hueso presenta cuatro *forámenes mentales*. En *A. auratus* el coronoide es más ancho, largo, su extremo anterior que se origina en el dentario, termina en punta y cubre más superficie sobre el dentario. Su origen está ubicado cerca al origen de los dientes posteriores, ya que se extiende hasta esta parte. El suprangular se ubica en la parte posterior del coronoide en *A. auratus*, es menos ancho y pequeño, sin embargo este hueso se observó mejor en el ejemplar de *A. antonii*. Por otra parte, el angular es una extensión ya que el hueso está ausente en la mayoría de los *Anolis* (Etheridge, 1959), es una extensión larga y ventral en los dos ejemplares, pero en *A. antonii* es más corta y delgada que en *A. auratus*. El hueso articular en *A. antonii* es largo, ancho y cubre la parte posterior de la mandíbula inferior. En los dos ejemplares se observó en la parte posterior un cóndilo y una lobulación ventral que se observó más grande en *A. antonii* que en *A. auratus*.

De acuerdo con las observaciones realizadas para el estudio, se encontraron variaciones entre los cráneos de las *A. antonii* y *A. auratus*, también se hallaron variaciones con respecto a la literatura revisada. Estas dos especies del género *Anolis* son muy variables entre sí, cada especie tiene algún carácter craneal que cambia o se modifica; lo que hace que las especies del grupo sean cautivadoras y llamativas para los biólogos (Poe, 2004). Se cree que las variaciones pueden deberse a las diferentes adaptaciones ecológicas, comportamentales, fisiológicas, morfológicas, biológicas entre ellas. La descripción morfológica es una herramienta más para entender y conocer caracteres que no se observan a simple vista, lo que



incentivó para realizar la descripción y poder encontrar las variaciones de las dos especies estudiadas que se presentarán a continuación.

El estudio sobre las estructuras morfológicas de *Anolis* que realizó Etheridge (1959), dio a conocer algunos caracteres particulares del grupo. Etheridge (1959) comparó el cráneo de los *Anolis* con algunas especies de la familia Iguanidae y concluyó que los *Anolis* presentaban, en general, unas variaciones en el tamaño de la orbita en relación con las partes pre- y postorbital del cráneo, la forma del parietal, la posición del *foramen pineal* y la estructura del segmento otico-occipital. El cráneo es de forma deprimida (Fig. 1; Foto 1), la parte anterior el hocico es estrecha, los nasales son alargados y los orbitales son más pequeños (Etheridge, 1959). En la descripción realizada en este estudio del cráneo de *A. antonii* y *A. auratus*, se observó que el cráneo y el hocico se presenta con variaciones como lo describió Etheridge (1959). Según Etheridge (1959), los orbitales son usualmente pequeños para las especies de *Anolis*, lo cual se evidenció en el cráneo de *A. antonii*, que si presenta los orbitales de menor tamaño pero en *A. auratus* los orbitales son más grandes que la parte anterior del hocico lo cual no concuerda con lo descrito por Etheridge (1959).

La premaxila (Fig. 1, 4) es un hueso corto y cubre la parte más anterior del hocico del lagarto, en algunas ocasiones el proceso maxilar de la premaxila se aloja dorsalmente hacia los huesos nasales como se observó en *A. auratus*, pero en algunos casos los bordes nasales se superponen al proceso (Etheridge *et al.*, 1988). En *A. auratus* el hueso prefrontal es de menor tamaño que el de *A. antonii*, su extremo posterior es más curvo, corto y menos lobulado, su parte anterior se extiende para articularse al maxilar y al frontal; también se va estrechando en su parte más posterior que rodea y se superpone al orbital en menor proporción. En este caso, los dos presentan la sutura del frontal con el nasal completa, como pasa en la mayoría de los *Anolis* (Velasco, 2007) y ninguno de los dos ejemplares presentó algún contacto entre el prefrontal y el nasal, ya que las prolongaciones o procesos del frontal y del maxilar se insertan entre los huesos nasal y prefrontal, impiden que haya contacto entre estos, lo cual concuerda con lo descrito por Poe (1998, 2004) en sus dos trabajos sobre la taxonomía de los *Anolis* basándose en caracteres morfológicos craneales. Respecto al hueso parietal en *A. auratus* se presenta en el centro del hueso una estructura llamada *foramen parietal*, para Etheridge *et al.* (1988) es bastante raro que se aloje el foramen en el parietal de algunos *Anolis*.



Etheridge (1959) en su estudio se refirió al parietal como el elemento que quizás es el más distintivo y el más variable entre los cráneos de las especies de *Anolis*. Existen algunas variaciones en el techo, este puede ser plano, trapezoidal y puede presentar en la parte occipital un par de procesos supratemporales en los extremos posteriores. En la mayoría de los *Anolis* la parte anterior del parietal es en forma de “Y” (Etheridge, 1959), pero el parietal (Fig. 1) en *A. antonii* es en forma una “U” y el parietal en *A. auratus* es en forma de “V”, es decir que ninguna de las dos especies el parietal tiene una forma de “Y” como lo describieron Etheridge (1959) y Cannatella *et al.*, (1989) en sus estudios, es claro que aquí se observa la gran diferencia que presentan las especies del grupo. Poe (1998) en su estudio cladístico de *Anolis*, anotó que la modificación del parietal era un cambio ontogénico, el cual está bien documentado en Etheridge (1959) y en Cannatella *et al.* (1989) y que esta transformación podría reflejar una hipótesis evolutiva. Los bordes parietales son lisos para las dos especies estudiadas, pero Oelrich (1956), Etheridge (1959), Cannatella *et al.* (1989) y Poe (1998) hicieron referencia a que los bordes de la mayoría de las especies de *Anolis* estudiados eran granulados. En algunas de las especies de *Anolis* el *foramen pineal* penetra anteriormente el parietal en la sutura frontoparietal, lo cual puede formar una ligera forma de “U” en la parte posterior del frontal, en la parte anterior del parietal o en ambos (Etheridge, 1959; Cannatella *et al.*, 1989; Poe, 1998; Presch, 1969). En *A. antonii* la sutura frontoparietal es en forma de “U” y se observó tanto en el frontal como en el parietal y en *A. auratus* es en forma de V.

Según Poe (1998) el hueso postfrontal presenta variaciones en el tamaño, puede ser muy pequeño lo que en muchos casos es difícil de observar y en muchos iguanidos es ausente (Cannatella *et al.*, 1989; Presch, 1969). El postfrontal en *A. antonii* se observó una pequeña parte de forma irregular articulado a la parte posterior del orbital y alojado en la sutura frontal-postorbital, lo cual coincide con lo descrito por Oelrich (1956) y Etheridge *et al.* (1988), pero en *A. auratus* se presenta un leve contacto y no una articulación con el postorbital, lo cual varía con lo descrito por los autores anteriores.

Poe (1998) presentó un carácter craneal que consistía en que la sutura del palatino y el vómer esta orientada posterolateralmente, ubicada en la parte posterior del palatino y el vómer hacia el lado lateral, por lo que el vómer se inserta a la *fenestra exochoanalis*, según él esto sucede en la mayoría de los *Anolis* y es lo que precisamente se observó en este estudio. Los dientes en la parte posterior del palatino y en la parte anterior del pterigoides son característicos de los iguanidos, las observaciones realizadas por Guyer *et al.* (1986) y Etheridge (1959)



mostrarón la ausencia de los dientes en los *Anolis*, por lo que consideraron la presencia de los éstos como un carácter ancestral para iguanidos y la ausencia como un carácter derivado para los *Anolis* (Cannatella *et al.* 1989).

La región orbitotemporal aloja las trabéculas cartilaginosas, Cope (1892) llamó a las trabéculas “postoptics” y las relacionó con el epipterigoides, las describió como curvas, encerraban un espacio subcircular y concluyó que no llegaban a conectarse con el hueso frontal, lo que contradice lo observado en este estudio, ya que en las dos especies la estructura sí se conecta con el frontal.

La mandíbula inferior generalmente está compuesta por el dentario, coronoide, splenial, angular, suprangular y articular; pero Etheridge *et al.* (1988) dijo que las variaciones se presentan cuando el angular y el splenial son ausentes, se reducen o se fusionan a otro elemento. En algunas especies de *Anolis*, según Etheridge (1959) el angular esta ausente y en la mayoría de las especies el splenial se reduce. Cuando el angular se presenta, Etheridge (1959) lo describió como “una extensión larga y delgada que se origina en la parte anterior del agujero dentario inferior entre el dentario y el articular” y así ocupa la posición del angular perdido. En los dos ejemplares se presenta en la parte ventral dicha extensión, en *A. antonii* se presenta delgada, corta y ligeramente curvo y en *A. auratus* más larga y ancha.

Etheridge (1959) observó que el suprangular esta fusionado con el articular, ya sea parcial o completamente; pero a manera personal al realizar la observación del suprangular no queda muy claro donde es la supuesta fusión o la articulación al articular. Velasco (2007) observó que en algunos *Anolis* el proceso angular en el articular puede estar presente y grande pero también puede estar reducido o ausente, lo que se observó en las dos especies estudiadas, en el articular de *A. antonii* presenta el proceso angular del articular reducido y en *A. auratus* esta ausente. La sutura de Meckel se encuentra cerrada en *A. antonii* y *A. auratus*, lo que concuerda con lo dicho por Etheridge (1959), que los *Anolis* presentan esta estructura cerrada.



## 8. Conclusiones

Los datos morfológicos de este estudio se podrían combinarse con nuevos datos en estudios posteriores sobre descripciones morfológicas o de filogenia de relacionados con los *Anolis* y también podría guiar estudios filogenéticos, comportamentales y fisiológicos futuros (Poe, 2004).

Al revisar la literatura acerca del tema y compararla con lo hallado en este estudio, como resultado se obtuvieron ciertas diferencias descriptivas: morfológicas y anatómicas, ya que la literatura revisada es de especies del género y de la familia en general; si se logra continuar con estos estudios morfológicos, será posible corroborar y ampliar la información en estudios posteriores.

Igualmente, el aporte al conocimiento con este trabajo de la morfología craneal de dos especies de *Anolis* puede ser muy útil en estudios cladísticos y sistemáticos futuros en los cuales se puedan usar las características morfológicas craneales, para hacer análisis filogenéticos y taxonómicos del grupo.

## 9. Recomendaciones

Realizar durante el proceso de degradación del tejido una mejor limpieza de los residuos que quedan en él, para poder tener una mejor observación de superposiciones, suturas y articulaciones de los huesos.

## BIBLIOGRAFÍA

Ardila, D., Gaitán, D. & Hernández, E. 2008. Biología reproductiva de una población de *Anolis tolimensis* (Sauria: Iguanidae) en los Andes Colombianos. *Caldasia* 30 (1): 151-159.

Ayala, S. & Castro, F. ---- Lagartos de Colombia. Departamento de Microbiología. División de Salud. Universidad del Valle, Cali. Inédito.



Bell, C. Evans, S.E. & Maisano, J.A. 2003. The skull of the gymnophthalmid lizard *Neusticurus ecleopus* (Reptilia: Squamata). *Zoological Journal of the Linnean Society*. 139, 283-304.

Beuttell, K. & Losos, J. 1999. *Ecological Morphology of Caribbean Anoles*. Herpetological Monographs. 13, 1-28.

Cannatella, D.C. & De Queiroz, K. 1989. Phylogenetic Systematics of the Anoles: Is a New Taxonomy Warranted?. *Systematic Zoology*, Vol. 38 (1), 57-69.

Criley, B. 1968. The cranial Osteology of Gerrhonotiform Lizards. *American Midland Naturalist*. 80, 199-219.

Cope, E.D. 1892. The Osteology of the Lacertilia. *American Philosophical Society*. 30 (138): 185-221.

De Luna, E., Guerrero, J. A. & Taracena, T.C. 2005. Sistemática biológica: avances y direcciones en la teoría y los métodos de la reconstrucción filogenética. *Hidrobiológica* 15 (3): 351-370.

Devillers, C. & Clairambault, P. 1977. *Zoología. Vertebrados. Anatomía Comparada*. Toray - Masson, S.A. Barcelona.

Dingerkus, G. & Lowell, D. Uhler. 1977. Enzyme clearing of alcian blue stained whole small vertebrates for demonstration of cartilage. *Cornell University, New York*. 229-231.

Etheridge, R. 1959. The relationships of the anoles (Reptilia: Sauria: Iguanidae): an interpretation based on skeletal morphology. Ph.D. dissertation, University of Michigan, Ann Arbor, Michigan, USA.

Etheridge, R. & De Queiroz, K. 1988. *A Phylogeny of Iguanidae. Phylogenetic relationships of the lizard Families*. Stanford University Press. Stanford, California. 283-367.



Frost, D., Etheridge, R., Janies, D. & Titus, T. 2001. Total Evidence, Sequence Alignment, Evolution of Polychrotid Lizards, and a Reclassification of the Iguania (Squamata: Iguania).

Gans, C. 1974. Biomechanics. An approach to vertebrate biology. the University of Michigan Press. Ann Arbor. USA.

Guerra, C. & Montero, R. 2009. The skull of *Vanzosaura rubricauda* (Squamata: Gymnophthalmidae). *Acta Zoologica*, 90: 359–371

Guyer, C. & Savage, J. 1986. Cladistic relationships among Anoles (Sauria: Iguanidae) *Systematic Zoology*, 35 (4): 509-531

Hildebrand, M. 1974. *Analysys of the Vertebrate Structure*. John Wiley & Sons, Inc. USA.

Jackman, T.R., Larson, A., De Queiroz, K. & Losos, J.B. 1999. Phylogenetic Relationships and Tempo of Early Diversification in *Anolis* Lizards. *Systematic Biology*. 48 (2): 254-285.

Kluge, A. 1962. Comparative Osteology of the Eublepharid Lizard Genus *Coleonyx* Gray. Department of Biology, University of Southern California. Los Angeles, California. 299-332

Losos, 1994. Integrative Approaches to Evolutionary Ecology: *Anolis* lizards as Model Systems. *Annual Review of Ecology and Systematics*, 25: 467-493

Oelrich, T. M., 1956. The Anatomy of the Head of *Ctenosaura pectinata* (Iguanidae). *Miscellaneous Publications Museum of Zoology, University of Michigan*. 94.

Poe, S. 1998. Skull characters and the Cladistic relationships of the Hispaniolan Dwarf Twig *Anolis*. *Herpetological Monographs*. 12: 192-236.

Poe, S. 2004. Phylogeny of Anoles. *Herpetological Monographs*. 18: 37-89.

Presch, W. 1969. Evolutionary Osteology and relationships of the Horned lizard. Genus *Phrynosoma*. (Family Iguanidae). Reprinted from *Copeia* 1969. (2): 250-257.



Rieppel, O., 1993. Patterns of Diversity in the Reptilian Skull. *Reptilian Skull. The Skull*. 2: 344-390.

Rieppel, O. 1994. Studies on Skeleton Formation in Reptiles. Patterns of Ossification in the Skeleton of *Lacerta agilis exigua* Eichwald (Reptilia, Squamata) *Journal of Herpetology*, 28 (2): 145-153

Rieppel, O. 1996. Miniaturization in tetrapods: consequences for skull morphology. 69: 47-61.

The TIGR Reptile Database,

<http://www.jcvi.org/reptiles/species.php?genus=Aolis&species=antoni>, consultado el 16 de Febrero de 2010.

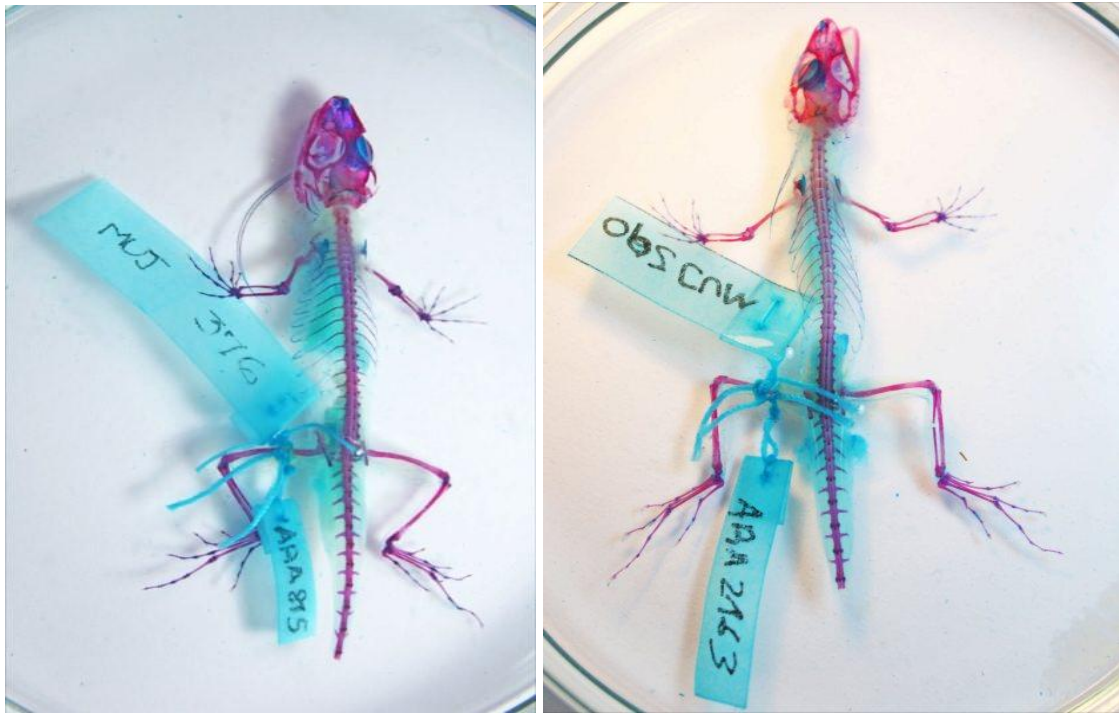
Torres - Carvajal, O. 2003. Cranial Osteology of the Andean Lizard *Stenocercus guentheri* (Squamata: Tropicuridae) and Its Postembryonic Development. *Journal of Morphology* 255:94–113.

Velasco, J. A. 2007. Análisis filogenético de la serie *Anolis latifrons* (Squamata: Polychrotidae). Trabajo de grado. Inédito.

Wiens, J., 2004. The Role of Morphological Data in Phylogeny Reconstruction. *Systematic Biology*. 53 (4): 653-659

## ANEXO I

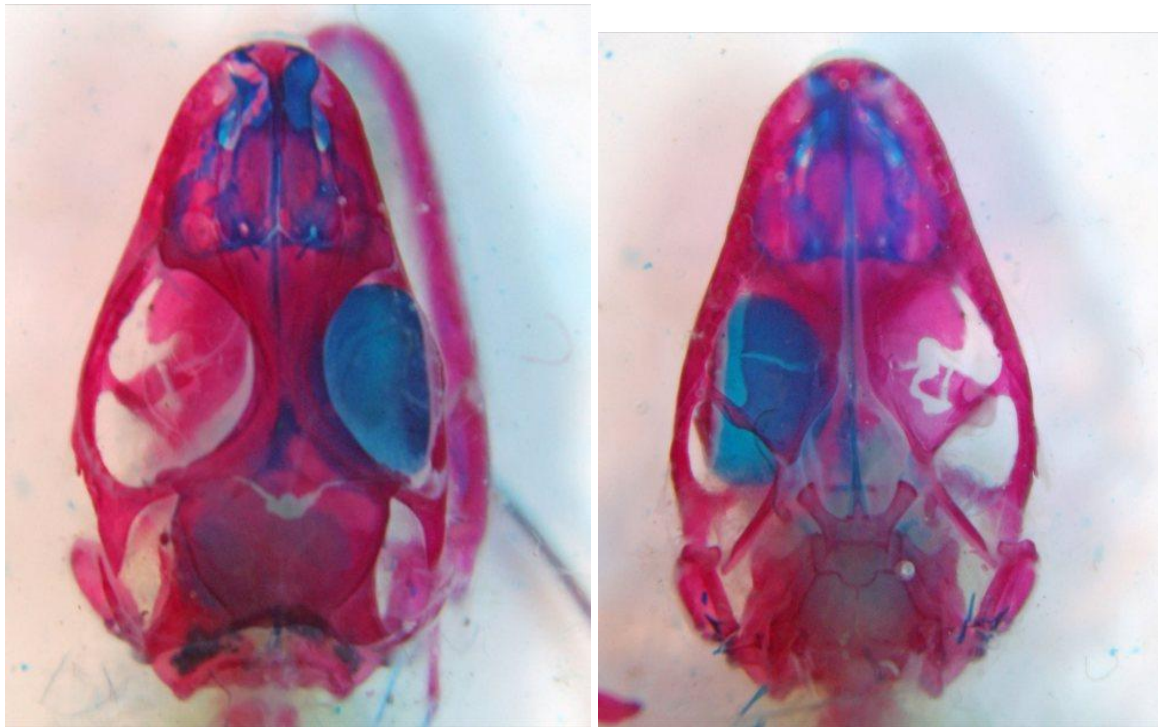
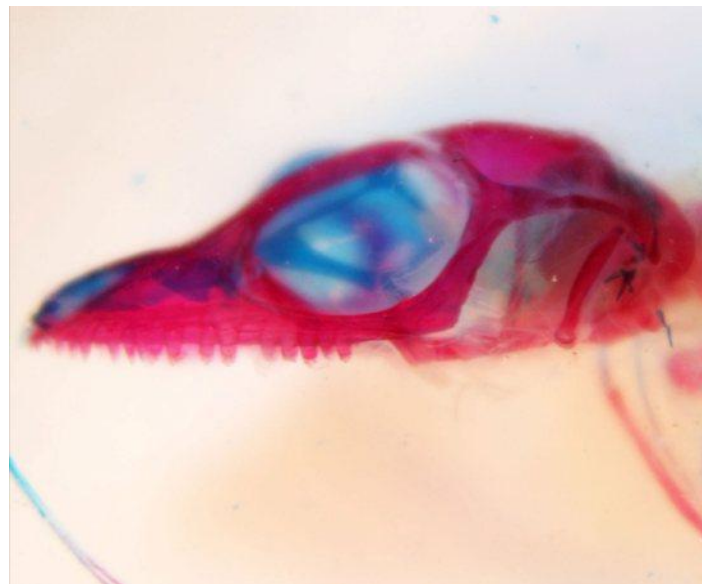### Fotografías de los cráneos de los lagartos *A. antonii* y *A. auratus*



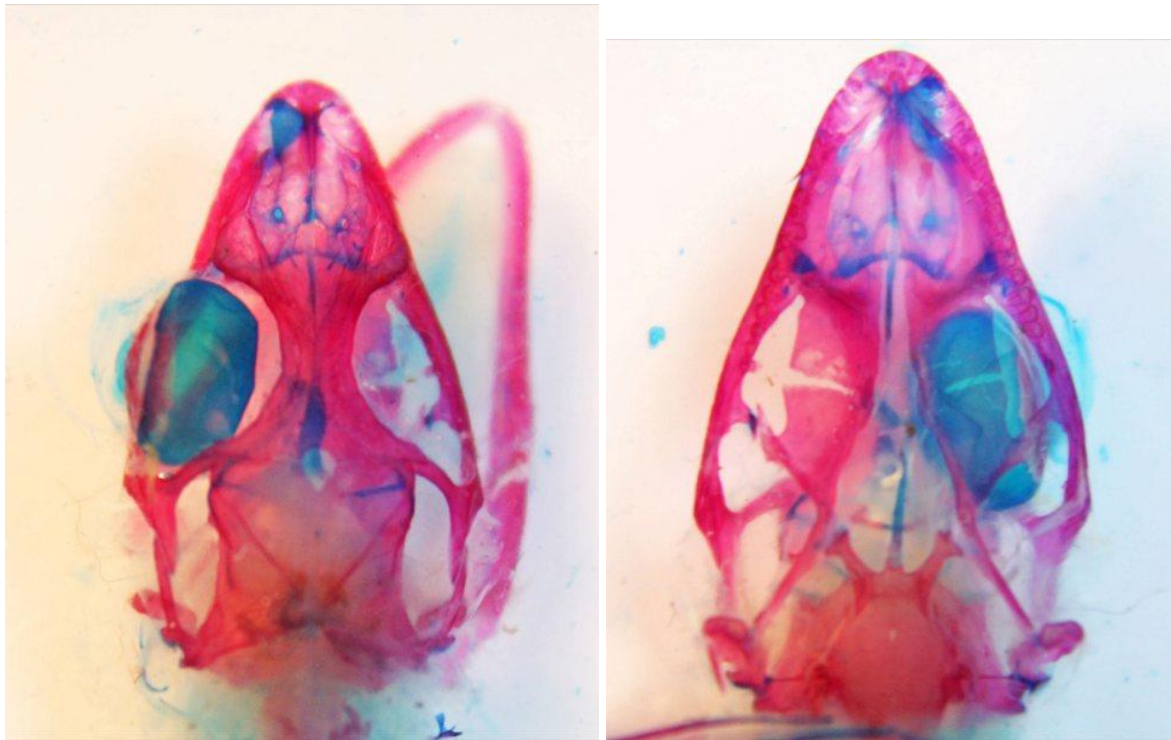
**A**

**B**

**Fotografía. 1.** Fotografías de los ejemplares *A. antonii* (A) y *A. auratus* (B).

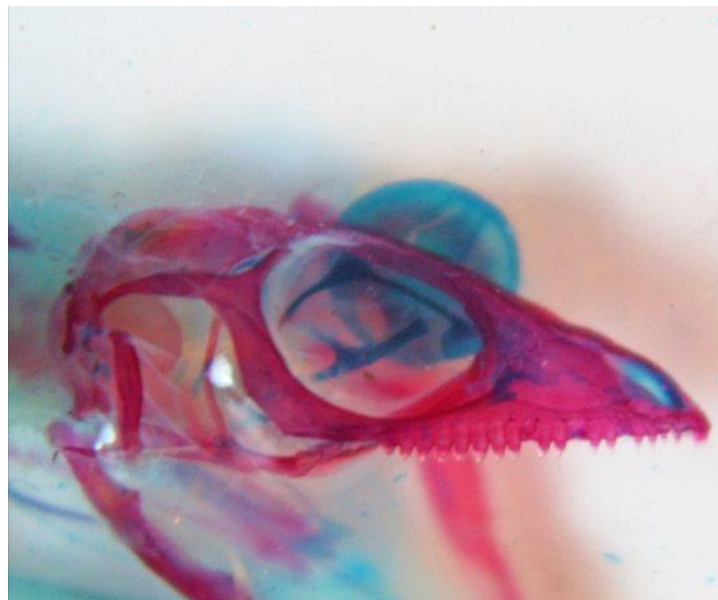
**A****B****C**

**Fotografía. 2.** *Anolis antonii*. Vista del cráneo (A) dorsal (B) ventral (C) lateral.



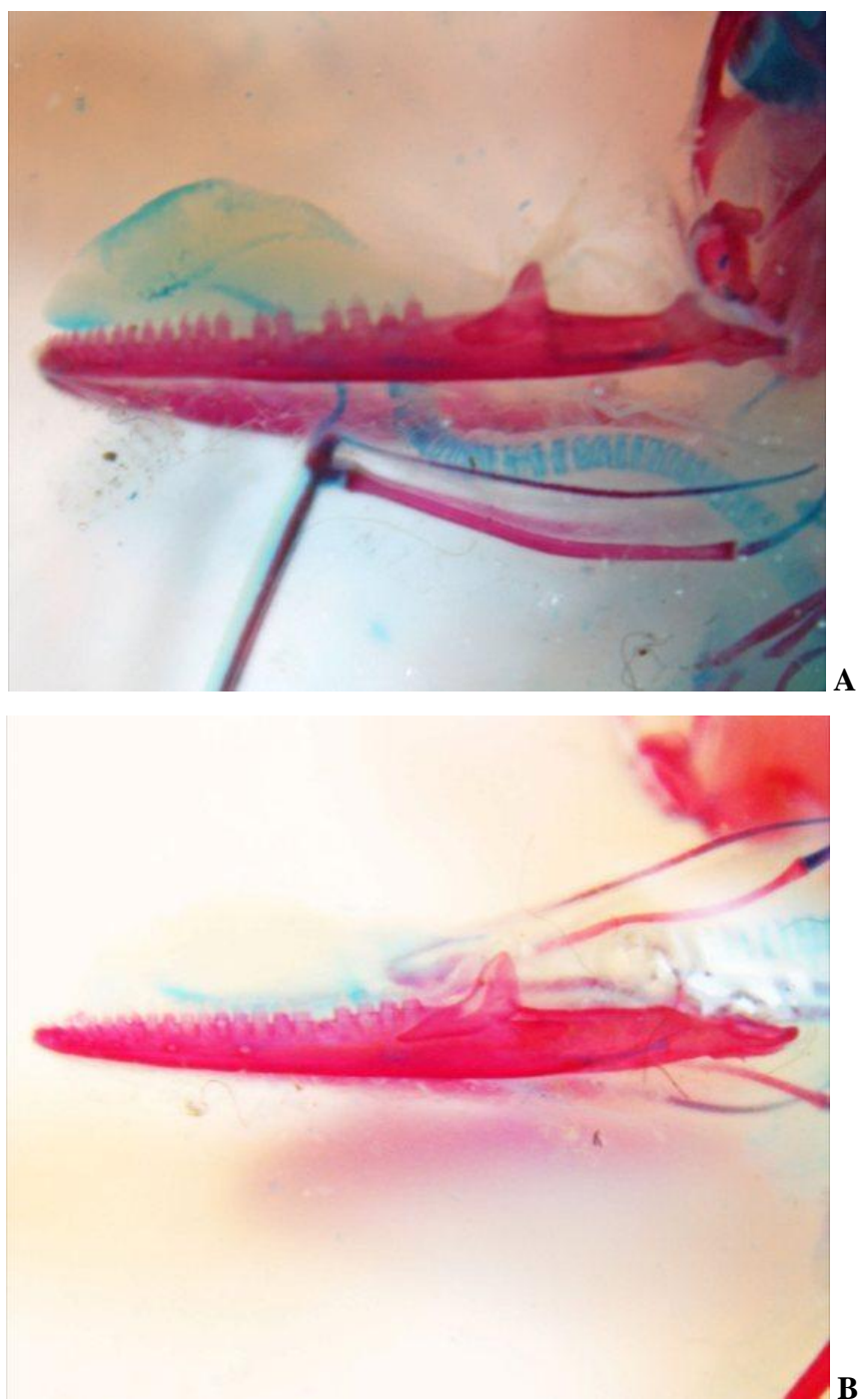
A

B



C

**Fotografía. 3.** *Anolis auratus*. Vista del cráneo (A) dorsal (B) ventral (C) lateral.



**Fotografía 4.** Vista lateral de la mandíbula inferior de los ejemplares *A. antonii* (A) y *A. auratus* (B).